

1523

CATETERISMO PERCUTÂNEO DA VEIA SUBCLAVIA (*)

Experiência clínica em mais de 4000 casos

DR. MARILDO A. GOUVEIA, E.A. (**)

DRA. GILDA M. LABRUNIE, E.A. (**)

DR. RENATO C. RIBEIRO, E.A. (***)

AP1918

Os autores relatam a sua experiência e a do serviço com o cateterismo percutâneo da veia subclavia por via infra e supra-clavicular. Atualmente com um volume de mais de 1000 punções anuais conseguimos ultrapassar a marca dos 4000 casos. Conseguimos, com isto, eliminar quase que completamente as indicações para dissecação de veia no centro cirúrgico. As maiores indicações estão nas clínicas de cirurgia infantil, urológica, torácica (cardíaca e pulmonar), vascular periférica, ortopedia e neurocirurgia.

O texto contém importantes detalhes de técnica, descritos por Aubaniac e Yoffa, suas vantagens e riscos.

Os resultados são tão mais vantajosos quanto mais se aplica a técnica. Condena-se a prática eventual. O tempo médio de instalação de um catéter no sistema cava superior é de aproximadamente 30 segundos e a nossa incidência de pneumotorax foi menor que 1:1000.

A veia subclávia apresenta algumas vantagens que o anestesiológico moderno não pode desconhecer.

Sua situação anatômica é fixa (2,3) passando por traz da clavícula, contornando o gradil costal, quando então mergulha no mediastino anterior pela borda interna da primeira costela. Ao juntar-se com a veia jugular interna forma a veia

(*) Trabalho realizado no Hospital Central do IASERJ e apresentado em filme super 8 (15 min) na Seção de Temas livres do XXII CBA, Salvador, Bahia.

(**) Do Serviço de Anestesiologia do Hospital Central do IASERJ.

(***) Chefe do Serviço de Anestesiologia do Hospital Central do IASERJ. Professor de Anestesiologia do Curso de Pós Graduação da Pontifícia Universidade Católica do Rio de Janeiro.

inominada que se une com a homonima controlateral para formar a veia cava superior ^(2,3). O seu diâmetro é o maior entre todas as veias de fácil acesso e se mantém permeável mesmo no paciente chocado, quando as femurais já estão colapsadas ^(2,3). Próximas do coração, evita riscos de estagnação e trombose ^(2,3).

Pode ser puncionada com agulhas em paciente de qualquer idade ^(2,3,6,8) e cateterizada da mesma forma com os equipamentos atuais.

INDICAÇÕES

A punção da veia subclavia por via infra ⁽²⁾ ou supra ⁽¹⁵⁾ clavicular tem indicação muito ampla.

Em pacientes com veias periféricas inacessíveis pode ser usada para medicação venosa de emergência já que não é necessário o garroteamento. Da mesma forma podemos colher amostras de sangue para exames, ou fazer uma sangria em casos de edema pulmonar agudo, usando equipo de sangria e colhendo o sangue em frasco de vácuo quando esta medida for necessária.

A administração de soluções irritantes como o cloreto de potássio ou vasopressores do tipo nor adrenalina são melhor aplicados por esta via.

Com agulhas calibre 8 para crianças e 12 para adultos podemos fazer hidratação e transfusões desde que os primeiros sejam sedados e enrolados em lençol e os últimos apenas permaneçam em repouso dorsal.

Mesmo com agulhas calibre 12 podemos ter uma noção da pressão venosa central (PVC) em situações de emergência. Basta abrir a pinça do equipo de soro e baixar o frasco observando a parada do gotejamento e calcular a diferença de nível. O frasco deve ter um Mariotti para equilibrá-lo com a pressão atmosférica. Os frascos de plástico, se não perfurados no polo superior, podem dar à leitura um erro grosseiro.

O uso de catéteres dentro da agulha (inside needle) ou fora da agulha (around needle) são mais confortáveis para o paciente e o anestesiolegista. São tão fáceis de se colocar quanto as simples agulhas e a punção é tão simples quanto a de uma veia periférica. São maleáveis e apirogênicos não danificando o vaso quando bem utilizados. Servem para monitoragem da PVC sem eliminar o vaso que pode ser reutilizado futuramente, tantas vezes quantas forem necessárias.

Para os adultos preferimos catéteres do tipo dentro da agulha (Venocath, Deseret Intracath ou similar) com calibre 14Ga. Estes equipamentos já vem prontos para uso, embalados em envelope de plástico duplo, protegendo o catéter em toda

sua extensão até o canhão da agulha com o interno e todo o equipo com o externo. Isto permite o seu manuseio sem o uso obrigatório de luvas cirúrgicas.

Para crianças preferimos os catéteres fora da agulha, afim de aproveitar o maior diâmetro da canula em relação à agulha.

No paciente pediátrico podemos fazer punção simples por via infra ou supra clavicular mas o cateterismo deve ser sempre supra, preferentemente pelo lado direito, embora em circunstâncias especiais se possa utilizar o lado esquerdo (fig. 1). O motivo é óbvio; pela via infraclavicular o catéter se obriga a uma série de curvas para acompanhar a luz do vaso e a relação diâmetro do vaso/diâmetro do catéter é muito pequena. Com facilidade se poderá transfixar qualquer segmento da veia com conseqüente hemotorax, hemomediastino ou pneumotorax. Por via supraclavicular direita o trajeto é praticamente retilíneo permitindo maior aproveitamento da técnica (fig. 2).

A nossa experiência com crianças é bastante grande sendo que o menor deles (cateterizado) foi uma criança de sete meses, pesando seis quilos, que seria submetida a cirurgia de drenagem ventricular com derivação peritoneal. Neste caso o cateterismo foi realizado no lado esquerdo afim de permitir a passagem do tubo de drenagem pelo lado direito (fig. 1).

Na escolha do material deve-se levar em conta dois fatores importantes: o diâmetro e o comprimento do catéter.

8LFV

A Lei de Poiseuille mostra que $dp = \frac{8LFV}{\pi r^4}$ donde se

tira que o fluxo de líquidos através de tubos rijos é diretamente proporcional ao raio e a diferença de pressão (altura do frasco em relação ao paciente) e inversamente proporcional ao comprimento do tubo e a viscosidade do líquido.

Para maior desempenho das vantagens da cateterização percutânea da veia subclavia devemos preferir os catéteres de maior diâmetro e de menor comprimento, compatível com o biotipo do paciente.

Tomamos a distância que vai do quarto espaço intercostal direito na borda do esterno como ponto mais baixo até o ponto médio da clavícula como ponto mais alto, adicionamos mais cinco centímetros (comprimento da agulha) e admitimos como o comprimento ideal de uma catéter para este paciente. Entre dois catéteres damos preferência ao mais curto (fig. 3).

Quando da instalação do catéter e sua conexão com equipos de soro, sangue ou expansor devemos ter o cuidado de fazer cair uma alça abaixo do nível do paciente (trap) para

garantir a selagem do sistema cava. Desta forma evita-se a possibilidade de embolias gasosa durante uma inspiração, forçada ao final de uma administração de líquidos.

A fixação do equipamento pode ser feita com adesivos ou sutura, dependendo do tipo de paciente ou do tempo previsto para a permanência do catéter. Nos nossos pacientes a permanência por mais de cinco dias atinge apenas 10% do total, sendo que 40% ficam cateterizados por menos de cinco dias e 50% por menos de 24 horas.

A utilização do método em nosso Serviço é muito frequente, e chegamos a eliminar quase completamente as indicações para disseções de veia no centro cirúrgico. Excetuamos ainda as crianças de muito pequeno porte, para as quais ainda não encontramos material satisfatório.

A nossa experiência teve início em 1966 e nos cinco primeiros anos tivemos cerca de 526 punções com e sem cateterismo em adultos e crianças de qualquer idade. Nos últimos cinco anos incrementamos o seu uso e atualmente consumimos mais de 1000 catéteres anualmente. Os nossos residentes são responsáveis por 50% dos casos a seu critério.

A rapidez e a inocuidade da técnica impôs a conduta no centro cirúrgico. O tempo médio de instalação não ultrapassa 30 segundos na maioria dos casos. As complicações são raras embora existam relatos graves (8,11,12).

CONDUTA TÉCNICA

O cateterismo percutâneo da veia subclavia é procedimento rápido, seguro e confortável para o paciente e anestesiológico.

Preferentemente deve ser procedido com o paciente completamente acordado. É completamente indolor e consideramos qualquer manifestação de desconforto por parte do paciente como sinal evidente de falta técnica e motivo para reconsiderar os dados anatômicos.

A punção deve ter início na pausa expiratória e pode prosseguir durante a inspiração devendo ser paralizada na expiração e continuada a seguir se fôr necessário. O ambiente cirúrgico é fator de segurança.

Nos pacientes pediátricos, por falta de colaboração, deve-se dar preferência ao procedimento sob anestesia geral com respiração espontânea. Devido a alta frequência respiratória sugerimos não ser tentada por inexperientes.

Qualquer paciente com respiração controlada deve ser desconectado do ventilador durante a punção, que deve ser em apnéia.

A escolha entre as técnicas infra ou supra clavicular dependerão de fatores como: obesidade, hipertrofia muscular dos atletas, enfisema pulmonar e crianças são indicações para via supraclavicular. Nas punções intra operatórias, em cirurgias abaixo da cintura escapular, preferimos a conduta supra clavicular uma vez que o anestesiológico já se encontra na cabeceira do paciente. Nos pacientes longilíneos e para as cirurgias de cabeça e pescoço damos preferência a via infra clavicular.

Sempre que possível devemos puncionar o lado direito que além de evitar o canal linfático torácico apresenta cúpula pleural mais baixa (6).

Embora qualquer paciente possa ser puncionado por via supra clavicular, mantemos a alternativa por razões didáticas. As duas técnicas são igualmente simples e exigimos do nosso pessoal igualdade de treinamento em ambas.

Todo o material necessário deve ser preparado previamente afim de não permitir solução de continuidade durante a execução da punção. Soro montado com equipo de sangue, seringa de 5 ml com solução de lidocaína 2% e agulha de 30 mm, soluções antissépticas convencionais e o catéter escolhido. Esparadrapo cortado ou material de sutura conforme a opção. Se se trata de criança pequena é indispensável o uso de microgotas.

TÉCNICA INFRACLAVICULAR (Aubaniac, 2,8)

Se o paciente estiver em cama hospitalar devemos colocá-lo em decúbito dorsal, com o tronco na horizontal, e elevar os pés da cama como para a posição de Fowler. Preferentemente deve estar em centro cirúrgico, em mesa de operações com cefalo-declive de 15° (7). Assepsia da região com solução de mertiolate ou similar.

O operador se coloca a direita do paciente para punção deste lado. A cabeça voltada para o lado oposto e os braços ao longo do corpo como se tentasse alcançar o joelho (3). Determina-se o ponto de união do terço médio da clavícula com o seu terço interno. Um centímetro abaixo deste ponto fazemos um botão dérmico com a solução de anestésico local. A seguir infiltramos os planos profundos em direção posterior, medial e discretamente cefálica, fazendo com a clavícula um ângulo de 90° (fig. 4). Mantendo-se aspiração intermitente, e sem tangenciar a face inferior da clavícula avançamos até atingir propositadamente a veia subclavia quando teremos na seringa o refluxo de sangue de cor vermelho escuro. Dessa forma atingimos dois objetivos: anestesia do trajeto a ser

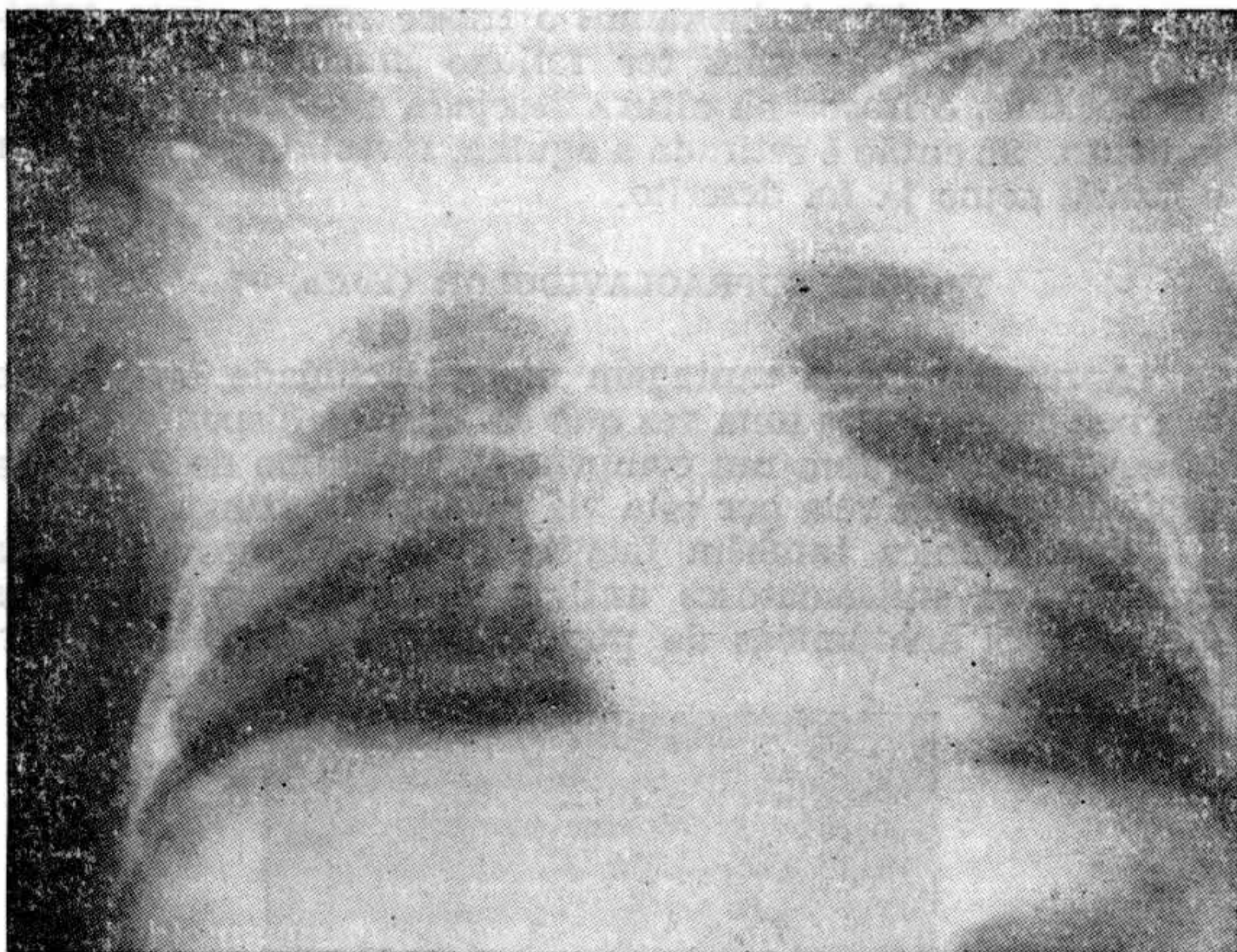


FIGURA 1

Cateterismo feito à esquerda por motivo cirúrgico. Observe a direção do catéter (paciente pediátrico).

percorrido pela agulha de cateterização e a localização da profundidade do vaso.

A seguir abrimos o envelope externo do equipamento e retiramos o conjunto esteril. Removemos o protetor da agulha e verificamos a permeabilidade da agulha para o catéter. Na cauda do catéter removemos a rolha manuseando por fora do saco plástico.

Com a mão esquerda tracionamos a pele sobre o músculo peitoral e com a mão direita, segurando pelo canhão do equipamento, orientamos o bisel da agulha medialmente e fazemos a punção no local previamente infiltrado, seguindo a mesma direção (*caminho das pedras*).

Ao atingirmos a veia subclavia observa-se o refluxo de sangue escuro pelo catéter. Se o refluxo for pequeno, mandamos o paciente tossir e ele se tornará evidente. Imediatamente recolocamos a rolha na extremidade distal e iniciamos a introdução do catéter que deverá ser fácil. Ao completarmos este passo retiramos o saco plástico protetor, a rolha, adaptamos o equipo de soro ou sangue e deixamos gotejar rapidamente. Em seguida fazemos teste de permeabilidade

por sifonagem, isto é, baixamos o frasco com a pinça totalmente aberta e devemos ter refluxo imediato de sangue. Recolocamos o frasco na altura desejada e regulamos o gotejamento. Só então é retirada a agulha, revestida pelo protetor e fixada como já foi descrito.

TÉCNICA SUPRACLAVICULAR (Yoffa, ¹⁵)

Apresenta como vantagem maior facilidade de punção nos pacientes obesos uma vez que as agulhas disponíveis com os equipamentos tem um comprimento máximo de 5 cm e a profundidade da veia por esta via raramente atinge 4 cm.

Esta técnica também facilita a punção nos pacientes asmáticos e enfisematosos antigos nos quais encontramos dificuldades anatômicas de punção por via infraclavicular.

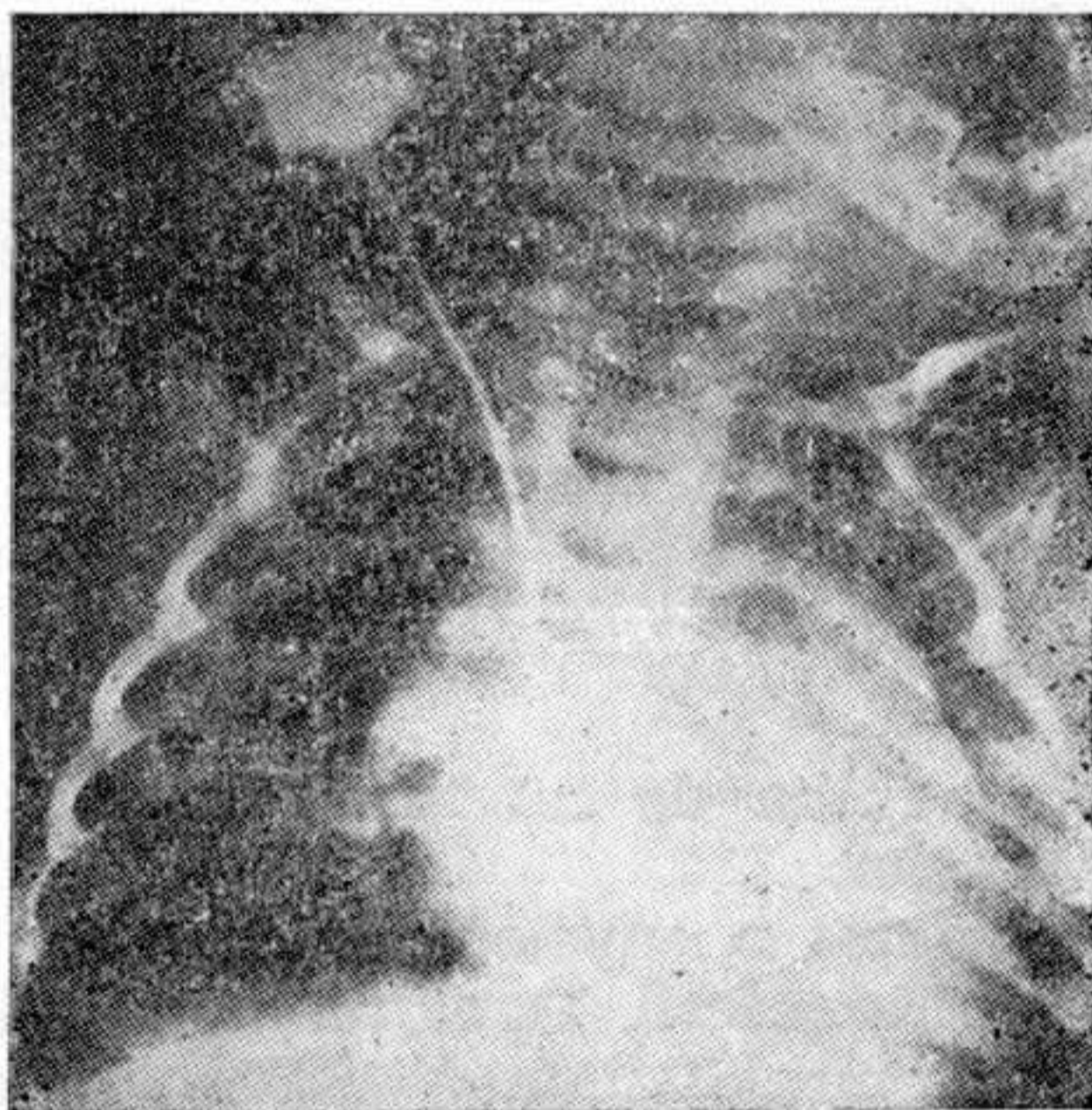


FIGURA 2

Cateterismo à direita em paciente pediátrico. Observe trajeto quase retilíneo do ponto de punção até a aurícula direita.

Evitamos ao mesmo tempo o risco de lesão da cúpula pleural face a melhor localização topográfica do vaso.

É bom lembrar que nos pacientes atléticos há uma grande hipertrofia muscular e óssea que torna o vaso muito profundo limitando a técnica de Aubaniac.

Como descrito para a técnica infraclavicular todo o material deve estar previamente preparado.

O paciente deve ser colocado na mesa cirúrgica, em cefalo-declive de 15°, braços estendidos ao longo do corpo, principalmente do lado a ser puncionado (preferentemente do lado

direito) e a cabeça voltada para o lado oposto, sem travesseiro.

Solicitando-se ao paciente que levante a cabeça contra a nossa mão, poderemos identificar a silhueta dos músculos esternocleidomastoideo na sua inserção clavicular. Palpando-se na face lateral do pescoço procuramos identificar o músculo escaleno anterior até a sua inserção na primeira costela que se coloca como base de um triângulo. A veia subclavia passa na

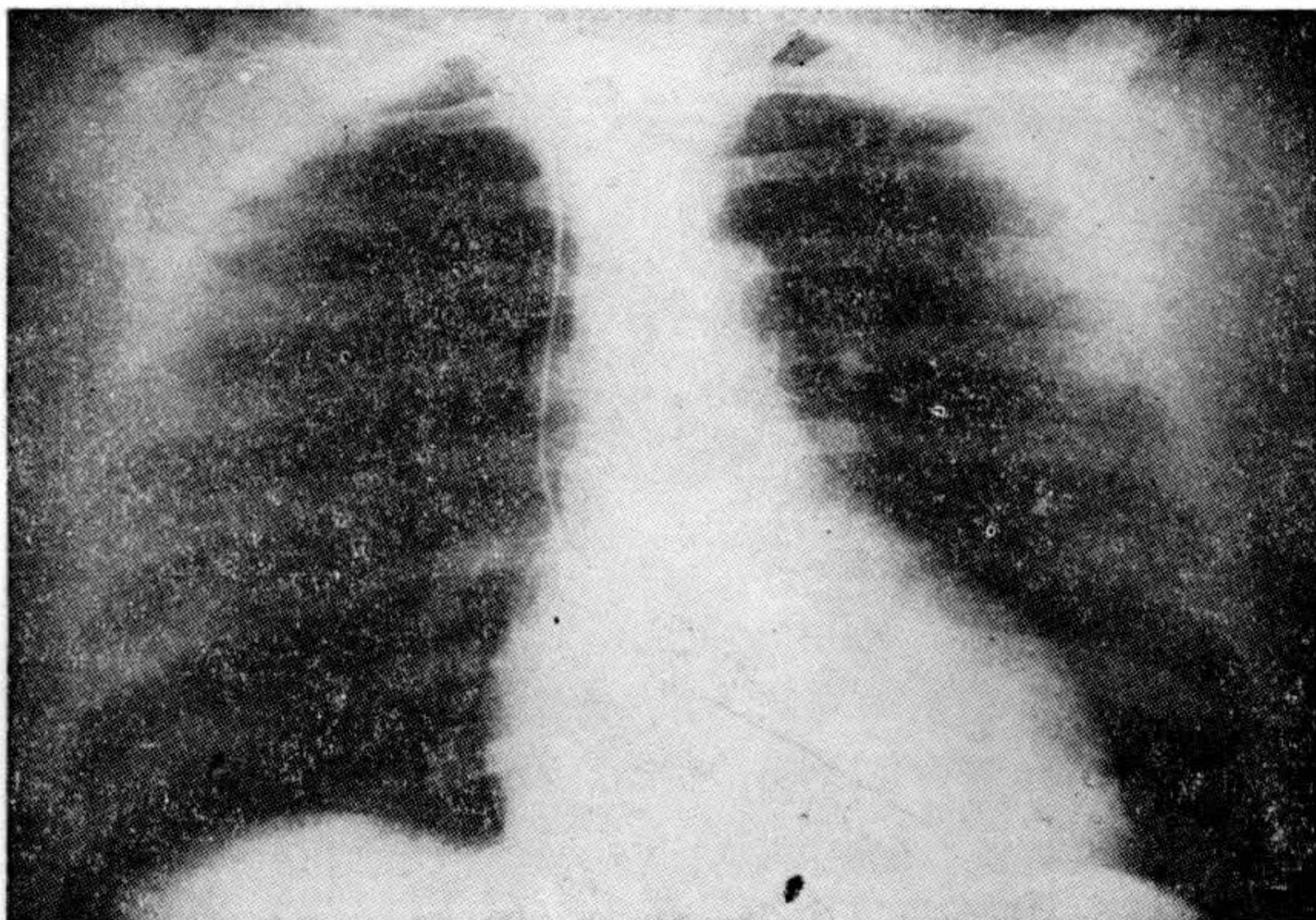


FIGURA 3

Cateterismo infraclavicular. Observar a conduta para avaliação do comprimento do catéter.

base deste triângulo, sobre a primeira costela, quando então mergulha no mediastino anterior pela sua borda interna. Neste ponto, isto é, na base do triângulo, fazemos um botão dérmico com a solução de anestésico local e infiltramos o provável trajeto da punção. A orientação da agulha deve ser caudal, discretamente medial e anterior em cerca de 10 a 15°. Mantendo-se aspiração intermitente, como descrito para a técnica de Aubaniac, atinge-se o vaso a uma profundidade de 1,5 cm para o paciente magro a 4,5 cm no paciente obeso.

Para a punção, com o material já devidamente preparado como descrito, basta seguir o mesmo trajeto da infiltração, tendo-se o cuidado de remover a rolha distal do catéter e orientar o bisel da agulha medialmente (fig. 5).

Nos pacientes enfisematosos com grande diâmetro torácico devemos acentuar mais o ângulo de punção com o plano frontal.

Ao atingir o vaso observa-se refluxo de sangue no catéter. Fechamos a extremidade distal com a rolha, manuseando por fora do saco plástico esteril e introduzimos o catéter até o canhão da agulha. Retiramos o saco protetor, a rolha, conectamos o equipo de soro e deixamos gotejar rapidamente. Em seguida fazemos teste de permeabilidade por sifonagem. Depois fixamos o frasco na altura desejada, controlamos o

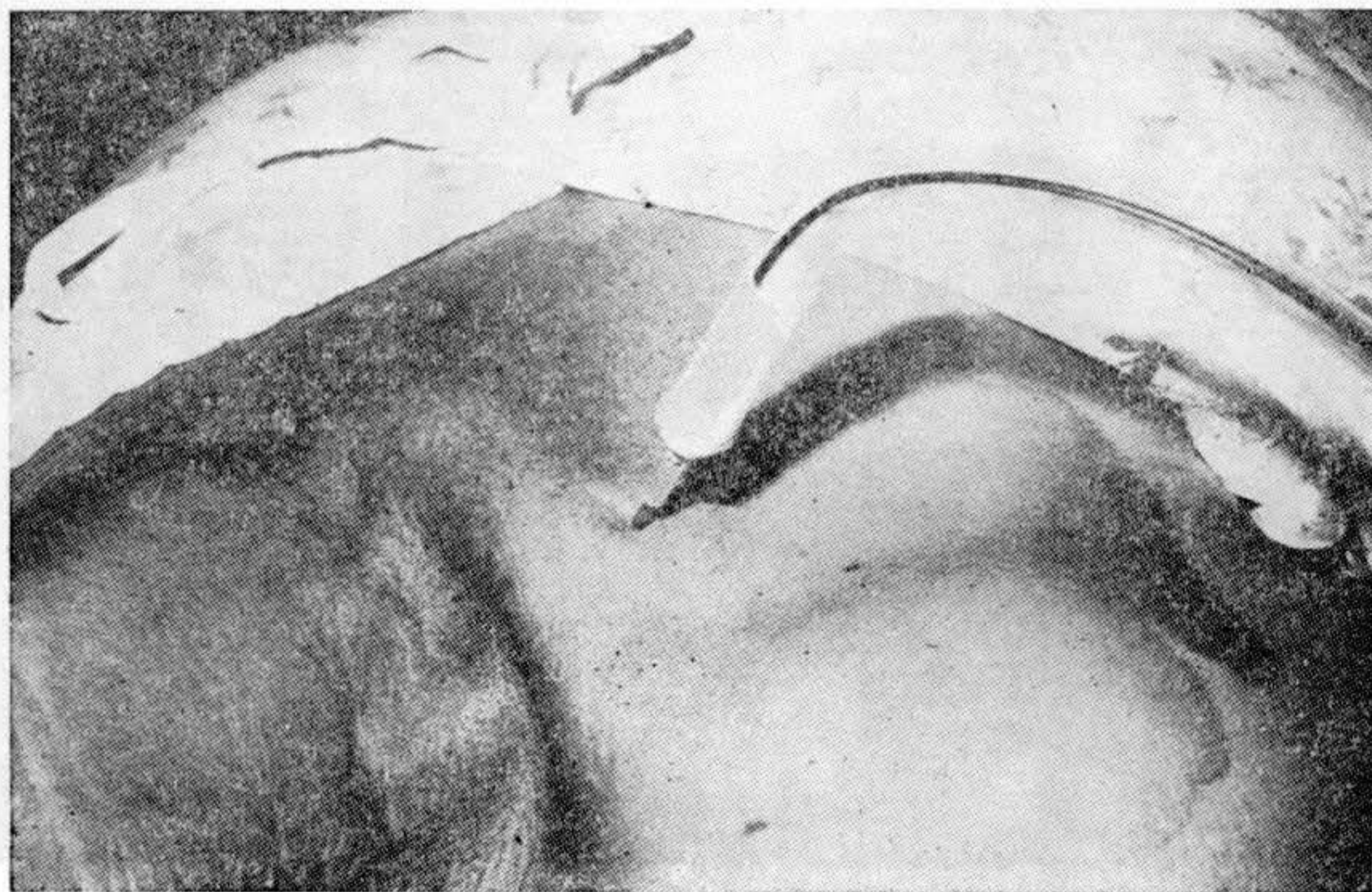


FIGURA 4

Punção da subclavia por via infraclavicular. Observar o ângulo de punção e o refluxo de sangue pelo catéter envolapado.

fluxo, retiramos a agulha, cobrimo-la com o protetor próprio e fazemos a fixação.

Não esquecer de manter uma alça de segurança abaixo do nível do paciente para fazer a selagem do sistema cava.

Para os pacientes pediátricos preferimos catéteres fora da agulha (around needle). Existem vários modelos no mercado (Angiocath, Medicut, Jelco e Abbocath). Todos são satisfatórios, porém o que melhor se adaptou ao nosso trabalho foi o Abbocath pela maior facilidade de introdução na pele e melhor deslizamento no interior do vaso. O teflon permite maior diâmetro interno, adapta-se melhor a agulha, não se arregança na introdução e dificilmente se acotovela (fig. 1 e 2).

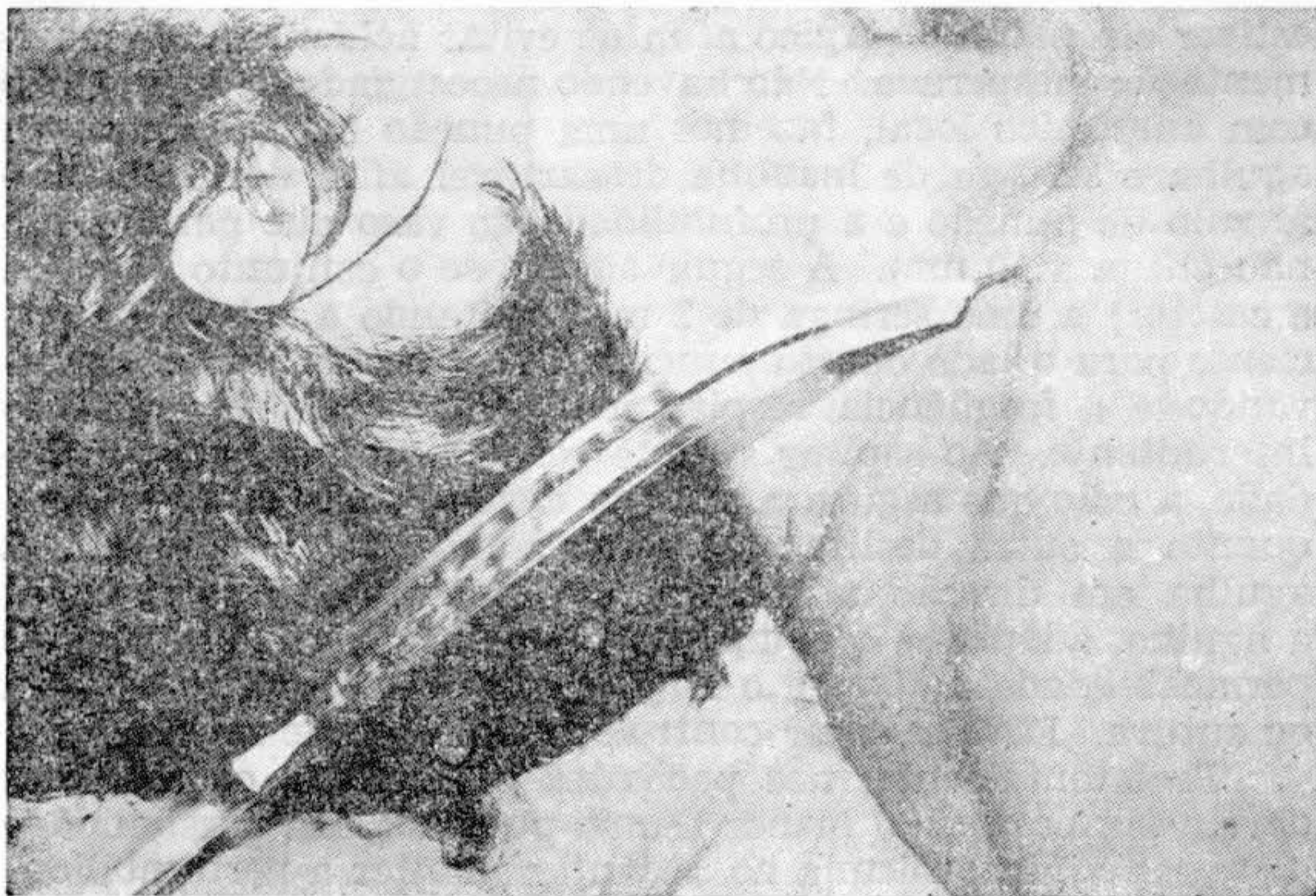


FIGURA 5

Punção da subclavia por via supraclavicular. Observar o ângulo de punção e refluxo de sangue pelo catéter envolapado.

Colocamos o paciente em decúbito dorsal, sobre um coxim nas espáduas e induzimos uma anestesia geral com respiração espontânea. A punção só deve ser tentada quando o paciente




FIGURA 6

Catéter tracionado por dentro da agulha com danificação e quase amputação de um segmento — grande risco de embolia.

estiver em plano cirúrgico afim de evitar acidentes por movimentação inesperada. Não havendo necessidade de infiltração com anestésico local, fazemos uma punção exploradora com agulha e seringa de insulina descartável afim de localizar o ângulo de punção e a profundidade do vaso que geralmente não chega a 10 mm. A seguir adapta-se o conjunto (agulha e catéter) a uma seringa de 2 ml e voltando a cabeça do paciente para o lado oposto punciona-se como no adulto, observando-se a frequência respiratória e mantendo-se aspiração intermitente. Ao aspirar sangue vermelho escuro com facilidade, a mão que segura a seringa deve-se manter imóvel enquanto a outra desliza o catéter como que descascando a agulha em direção a luz do vaso. Em seguida, retira-se a agulha, adapta-se o equipo de microgotas, faz-se o teste de permeabilidade e fixa-se o catéter na pele com fita adesiva ou sutura. Deve-se fazer controle radiológico de rotina.

Preferentemente, nos pacientes pediátricos, os catéteres devem permanecer o menor tempo possível. Há possibilidade de se fazer hipervolemia ao se tentar manter a permeabilidade do catéter para uso posterior, mesmo com gotejamento lento de qualquer solução parenteral. Pode também ocorrer síndrome de estagnação em virtude da relação vaso/catéter ser pequena.

CONTRA-INDICAÇÕES

Falta de material adequado, falta de treinamento na técnica e lesão dermatológica na área a ser puncionada são as principais contra-indicações. Os pacientes em uso de anti-coagulantes devem ser avaliados com cuidado.

No entanto, tivemos em nosso hospital um paciente de 12 anos com queimaduras extensa, envolvendo pescoço, ombro, axila tórax e regiões inguinais, que não poderia prescindir da canulização de uma veia para hidratação, medicação e alimentação parenteral. Entre a dissecação e a punção através de área lesada foi utilizada a segunda opção. Um catéter colocado na veia subclavia direita permaneceu por 12 dias.

COMPLICAÇÕES

Como complicações relacionaremos as nossas, as publicadas e alguns casos de comunicação pessoal (sem referência).

Pneumotorax: — é a mais comum e a mais citada (1,2,3,11,12). No entanto sua incidência é baixa (1,2,6) ou nula (14) em algumas experiências. Outros autores (8,11,12) chegam mesmo a temer a técnica e recomendam o abandono.

Achamos que qualquer complicação é fruto de indicações precisas para o cateterismo, limitando a prática na execução e transformando o futuro perito em puncionador eventual.

Em nosso Serviço praticamos cerca de 80 cateterismos de subclavia por mês e em 10 anos de experiência e atualmente com mais de 4000 casos, realizados não somente por nós mas também pelos residentes temos a relatar apenas 3 casos de pneumotorax, sendo dois deles com um dos autores (MAG) e apenas um com um de nossos residentes. Um dos casos do autor ocorreu em tentativa de cateterização por via supraclavicular, manifestando-se com caráter hipertensivo, necessitando drenagem imediata. O outro caso ocorreu em punção infraclavicular, com instalação progressiva, drenado seis horas depois. O caso do nosso residente ocorreu em tentativa de punção infraclavicular. Os drenos foram retirados em 48 horas quando o controle radiológico mostrou reexpansão pulmonar.

Punção arterial: — acidental, ocorre raramente (6). Em nosso meio tivemos oito casos. Em cinco tentativas de punção infraclavicular se deve a orientação excessivamente cefálica da agulha, tangenciando a face inferior da clavícula, passando sobre a veia e atingindo a artéria que se encontra posteriormente e num plano ligeiramente superior.

Em três casos ocorreu por punção supraclavicular, por falta de observação da anatomia topográfica da região. Um acidente sem conseqüências, bastando retirar a agulha e comprimir a região supraclavicular por 5 ou 10 minutos. Pode-se e deve-se tentar a punção venosa novamente.

Em um de nossos casos tivemos a formação de um grande hematoma que normalmente não ocorre (6,9,14). No entanto não foi necessário mais que o tempo para absorção do mesmo.

Um caso grave de nosso conhecimento merece relato. "Paciente atlético, 56 anos em prótese respiratória. Solicitado pelo clínico a instalação de catéter percutâneo na veia subclavia. Tentativa infraclavicular sem sucesso. O operador desistiu. O clínico insistiu e solicitou outro colega para proceder a instalação. Nessa tentativa foi puncionada a artéria subclavia. Indeciso, o operador introduziu o catéter que seguiu curso central até o tronco braquiocefálico e foi desviado para a carótida primitiva pelo fluxo sanguíneo, indo atingir a carótida interna onde se alojou, provocando isquemia cerebral e levando o paciente ao coma por quatro dias".

Hidrotorax: — pode ocorrer por transfixação do vaso pelo catéter e penetração na cavidade pleural (12).

Hemotorax: — ocorre pelo motivo anterior quando há vasamento de sangue pela solução de continuidade do vaso em

comunicação com o espaço pleural. Estas lesões podem ocorrer contralateralmente (12).

Tromboflebite (7): — ocorreu apenas em um paciente de 72 anos depois de seis dias de permanência de um catéter do lado direito. Regrediu com tratamento depois de trocar para o lado esquerdo.

O posicionamento da ponta do catéter na veia jugular interna é um achado radiológico por volta de 10% (4,9). Ocorre por cateterização por via infraclavicular e pode ser homolateral ou contralateral. Estimamos a nossa incidência entre 10 e 15% dos pacientes radiografados. A longo prazo pode apresentar sintomatologia (4). Se a permanência é prevista para menos de 24 horas e não envolve a tomada de PVC não há inconveniente. Não ocorreu em nenhum caso de punção por via supraclavicular.

Fístula: — ocorreu em um paciente de 70 anos com icterícia obstrutiva que permaneceu com o catéter por 12 dias. Ao ser retirado houve sangramento no local da punção.

Enfisema subcutâneo: — não ocorreu em nossa experiência, mas deve-se ter em conta a possibilidade eventual da associação com pneumotorax.

Sangramento: — no local da punção imediatamente após o ato pode ocorrer por secção de vaso nutridor da pele. Debeltamos alguns casos com sutura em U com fio Mononylon 000 em volta do catéter.

Anticoagulante em uso faz reconsiderar a indicação para a punção. No entanto utilizamos sistematicamente o cateterismo e mantemos no pós operatório dos pacientes de cirurgia cardíaca e enxertos arteriais que fazem uso de heparina no per e pós operatório e não tivemos complicação.

Embolia: — por catéter pode ocorrer por tração do mesmo por dentro da agulha. O bisel muito cortante pode seccionar completamente um segmento do catéter ou danificá-lo como na fig. 6, (caso do nosso serviço). Portanto, nunca tracione catéter dentro de agulha. Deve-se retirar o conjunto como um todo.

Em dois casos de nosso conhecimento a ponta de um catéter seccionado foi se alojar no ventrículo direito. A retirada do fragmento foi realizada por cateterismo venoso, utilizando-se uma alça por dentro do catéter e sob controle radioscópico (P. Labrunie, comunicação pessoal).

Lesão de plexo braquial (12): — pode ocorrer em princípio por ambas as vias de acesso. Na tentativa de punção por via supraclavicular deve-se a punção muito posterior (mostrando desconhecimento de anatomia topográfica). Por via infracla-

vicular ocorre da mesma forma que a punção arterial por esta via, bastando para tanto aprofundar um pouco mais a agulha. De qualquer forma é um acidente muito grosseiro. Não temos conhecimento de nenhum caso em nosso meio.

CONCLUSÃO

É nossa opinião que a cateterização percutânea deve substituir as disseções de veias periféricas, salvo em condições particularíssimas. Tanto em uma equipe cirúrgica isolada como dentro de um hospital geral deve ser atribuição do anestesiológico que pela condição profissional, atendendo pacientes de várias especialidades, tem maiores chances de atingir um padrão de treinamento de alto nível, diminuindo as possibilidades de complicações, comuns com os puncionadores eventuais.

As duas técnicas devem merecer a mesma atenção com o propósito de eliminar as falhas, visto que a alternativa supera a dificuldade.

SUMMARY

PERCUTANEOUS CATHETERIZATION OF THE SUBCLAVIAN VEIN (Our experience in over 4000 procedures)

We have been using percutaneous catheterization of the subclavian vein for ten years. During the first five years our experience exceeded little over 500 cases. Nowadays we use both infraclavicular (Aubaniac) and supraclavicular (Yoffa) routes very oftenly, about 20 a week. We actually find both technics safe and advantageous over a cutdown. Our younger patient is 7 months old. We use infraclavicular route for the lean patient. For this technic inside needle catheter fits better

Dealing with non ordinary patients we prefer supraclavicular route, whenever possible, using around needle sets for children and inside needle sets for the obese, asthmatic and emphisematous patients.

REFERÊNCIAS

1. Ausbaugh D & Thompson J W W — Subclavian vein infusion. Lancet 2:1138-1139, 1963.
2. Aubaniac R — Une nouvelle voie d'injection ou de pontion veineuse: la voie sous-claviculaire (vein sous claviere, tronc brachio-cephalique). Sem Hop Paris 283445, 1952.
3. Aubaniac R — L'injection intraveineuse sous-claviculaire. Avantages et techniques. Press Med 60:1456, 1952
4. Christensen K H, Nestrom B, Baden H — Complication of percutaneous catheterization of the subclavian vein in 129 cases. Acta Chir Scand 133:615, 1967.

5. Davidson J T, Ben Hur N & Nathen H — Subclavian venipuncture. *Lancet* 2:1139, 1963.
6. Defalque R J — Subclavian venipuncture: A review. *Anest & Analg* 47:677, 1968.
7. Malinak L R, Gulde R E & Faris A M — Percutaneous subclavian catheterization for central venous pressure monitoring. Application in obstetrical and gynecological problems. *Amer J Obstet Gynec* 92:477, 1965.
8. Matz R — Complication of determining the central venous pressure. *New Eng J Med* 273:703, 1965.
9. Pereira J B & cols — Cateterização percutânea da veia subclávia por via infraclavicular: uso em anestesiologia. *Rev Bras Anest* 2:231, 1974.
10. Priori J, Souza J C K & Almeida J K — Cateterismo venoso central por punção da veia subclávia. *R AMRIGS* 16:185, 1972.
11. Schapira M & Stern W Z — Hazards of subclavian vein cannulation for central venous pressure monitoring. *JAMA* 201:327, 1967.
12. Smith B E, Modell J H, Gaub M L & Moya F — Complication of subclavian vein catheterization. *Arch Surg* 90:228, 1965.
13. Wilmore D W & Dudriek S J — Safe longterm venous catheterization. *Arch Surg* 98:256, 1969.
14. Wilson J N et al — Central venous pressure on optimal blood volume maintenance. *Arch Surg* 85:563, 1962.
15. Yoffa D — Supraclavicular subclavian venepuncture. *Lancet* 2:614, 1965.

CURSO DE EXTENSÃO UNIVERSITÁRIA

FUNDAMENTOS CIENTÍFICOS DA ANESTESIOLOGIA

13 a 20 de agosto de 1976

BRASÍLIA — DF.

Promoção da: FACULDADE DE CIÊNCIAS DA SAÚDE DA
UNIVERSIDADE DE BRASÍLIA (FS — UnB)

Patrocínio da: SOCIEDADE DE ANESTESIOLOGIA DO
DISTRITO FEDERAL (SADIF) e
FUNDAÇÃO HOSPITALAR DO DISTRITO
FEDERAL.

COMISSÃO EXECUTIVA

Presidente da SADIF:

Dr. Luiz Nogueira Furtado de Mendonça

Diretor Cient. da SADIF:

Dr. Edisio Pereira

Coordenador p/UnB:

Prof. Zairo Vieira

INFORMAÇÕES E INSCRIÇÕES

SOCIEDADE DE ANESTESIOLOGIA DO DISTRITO FEDERAL

Caixa Postal: 13-2084

70.000 — Brasília — DF.

Taxa de Inscrição

Sócio Ativo:

Médico Residente:

Até 01-07-76

Cr\$ 300,00

Cr\$ 150,00

após esta data

Cr\$ 350,00

Cr\$ 200,00