

**ANESTESIA PERIDURAL E SÍNDROME DE
CLAUDE-BERNARD-HORNER**

DR. ALMIRO DOS REIS JÚNIOR, E.A. (*)

DR. AMADOR VARELLA LORENZO, E.A. ()**

DR. JOSÉ SLIKTA FILHO, E.A. (*)**

São apresentadas três ocorrências da síndrome de Claude-Bernard-Horner em bloqueios peridurais lombares instalados para analgesia de partos de uma parturiente e para manipulação de coluna de portador de lesão vertebral. É analisada a sintomatologia que caracteriza aquela síndrome e que faz parte integrante dos quadros clínicos descritos. É feita revisão de literatura, observando-se que, em anestesia peridural, a síndrome de Claude-Bernard-Horner ocorreu quase sempre unilateralmente, em anestesia obstétrica e quando a droga anestésica foi injetada através de cateter. São discutidos os possíveis mecanismos fisiopatológicos para explicar seu aparecimento, concluindo-se que uma dispersão anormal da solução anestésica no espaço peridural é a responsável pelo aparecimento do fenômeno e é, provavelmente, facilitada por condições especiais existentes no interior desse espaço e que são mais comuns durante a gravidez.

A instalação da síndrome de Claude-Bernard-Horner durante anestesia peridural lombar não havia ainda sido registrada na literatura anestesiológica até 1970, quando Usubiaga, Reis Júnior e Usubiaga (18) a descreveram. Realmente, apenas recentemente outros casos foram publicados: Kepes, Martinez, Pantuck e Stark (8), em 1972, e Mohan e Potter (11) e Carrie e Mohan (3), em 1975, descreveram a ocorrência da síndrome de Claude-Bernard-Horner em anestesia epidural sacra enquanto que Collier (4) e Evans, Gauci e Watkins (7), em 1975, e Thomas (17), em 1976, publicaram casos surgidos durante a condução de anestésias peridurais lombares.

(*) Serviço Médico de Anestesia de São Paulo.

(**) Faculdade de Medicina da Universidade de São Paulo.

(***) Escola Paulista de Medicina.

Posteriormente à primeira publicação, a paciente nela mencionada novamente, apresentou a mesma sintomatologia durante outra anestesia peridural lombar contínua e, recentemente, ainda outro caso semelhante ocorreu em nossas mãos.

É sabido que a síndrome de Claude-Bernard-Horner pode surgir em certos tipos de bloqueios e que ptose palpebral e miose, principalmente unilaterais, podem aparecer com certa frequência quando de anestésias peridurais torácicas^(9,10). Quanto à anestesia peridural lombar, admite Thomas⁽¹⁷⁾ que, em sua experiência em anestesia obstétrica, a síndrome de Claude-Bernard-Horner aparece em 1% dos casos; segundo esse autor, o que ocorre é que muitas vezes a sintomatologia não é acusada pela paciente ou não é pesquisada devidamente. Entretanto, dada a raridade de menções ao fato, existentes na literatura, consideramos de interesse descrever os casos abaixo citados e discutir suas possíveis causas;: ainda mais, em virtude de outras implicações surgidas, acreditamos na necessidade de rediscutir a hipótese formulada em 1970 para explicar o aparecimento da síndrome de Claude-Bernard-Horner em anestesia peridural lombar⁽¹⁸⁾.

DESCRIÇÃO DOS CASOS

Caso n.º 1 — P.H.R.A., 25 anos, branca, ASA I, primípara, gravidez de termo, sem história anterior de anestesia peridural ou raquianestesia. Admitida no centro obstétrico em início de trabalho de parto em 1968. Punção peridural em L₃—₄ com a paciente em posição sentada e introdução de catéter alguns centímetros em direção cefálica. Administração de 11 ml de lidocaína a 1,0% sem adrenalina (110 mg). Após poucos minutos, a paciente referiu, à direita, formigamento, braço pesado e diminuição da dor resultante das contrações uterinas ao mesmo tempo em que se instalou a síndrome de Claude-Bernard-Horner. Foram observadas: ptose palpebral, miose, vasodilatação cutânea, obstrução nasal e congestão de conjuntiva e esclerótica. Foi imediatamente colocada em decúbito dorsal horizontal. A pesquisa da sensibilidade cutânea demonstrou analgesia até T₁₀, à direita; nenhuma redução dela houve à esquerda. A pressão arterial manteve-se estável, em torno de 125x80 mmHg. A sintomatologia citada regrediu gradualmente e desapareceu completamente em 45 minutos, quando a sensibilidade à direita começou a retornar. O catéter foi retirado em pequena extensão e novas doses de lidocaína foram injetadas com a paciente em de-

cúbito lateral esquerdo. Houve analgesia perfeita à direita, inclusive perineal, até a expulsão fetal e analgesia imperfeita à esquerda. O feto nasceu bem, Apgar 1' — 9 e 5' — 10. Pós-parto sem anormalidades.

Um ano após, a paciente recebeu nova anestesia peridural lombar contínua para seu segundo parto. Punção L₃—₄, administração através da agulha de punção de 10 ml de lidocaína a 1,0% sem adrenalina (100 mg) e introdução de catéter; doses adicionais até a expulsão fetal foram injetadas. A analgesia foi perfeita, mantendo-se o nível cutâneo superior de bloqueio em torno de T₁₀. Nenhuma anormalidade foi registrada intra-parto ou no pós-parto.

Em 1972, a mesma paciente novamente foi submetida à anestesia peridural lombar contínua para o terceiro parto. Punção em L₃—₄, administração de 6 ml de lidocaína com adrenalina (90 mg) através da agulha de punção e introdução de catéter em direção caudal. A analgesia foi correta. Após 20 minutos, aproximando-se o período expulsivo do parto, 10 ml de lidocaína a 2,0% com adrenalina (200 mg) foram injetados pelo catéter. Em poucos minutos foi constatada instalação da síndrome de Claude-Bernard-Horner à direita e hipotensão arterial moderada; a primeira durou, aproximadamente, trinta minutos e a segunda foi corrigida com infusão venosa de vasopressor (paredrinol), em doses intermitentes. Depois de 75 minutos da primeira administração de anestésico local, foi indicada uma intervenção cesariana, quando 5 ml de lidocaína a 1,0% sem adrenalina seguidos por outros 5 ml, após 15 minutos, da mesma droga e na mesma concentração foram administrados, por condições insuficientes de anestesia, sem que o catéter houvesse sido mobilizado. A sintomatologia característica da síndrome de Claude-Bernard-Horner não reapareceu. O feto nasceu bem e o pós-parto decorreu sem incidentes.

Caso n.º 2 — Paciente do sexo masculino, 54 anos, normotenso, apresentando intensa dor ciática proveniente de pinçamento de raiz lombar devido a uma hérnia de disco, submeteu-se a uma anestesia peridural lombar para a manipulação da coluna na tentativa de correção incruenta da protrusão do disco intervertebral. Como medicação pré-anestésica foram injetados 5 mg de diazepam na veia e a mesma dose no músculo. A identificação do espaço peridural foi obtida com o auxílio do sinal da perda da resistência, injetando-se, a seguir, 18 ml de lidocaína simples a 2,0% adicionada de 2 ml de Metilprednisolona (80 mg). A analgesia instalou-se em dez minutos, ocupando uma faixa entre T₁₀ e L₃. Decorridos 20 minutos da punção, foram realiza-

das as manobras de flexão e torção da coluna para reduzir a protrusão do risco intervertebral. Aos 25 minutos, o enfermo começou a acusar sensação de formigamento no membro superior esquerdo, com manutenção de sensibilidade e motricidade. Após 60 minutos, observou-se, no mesmo lado, a síndrome de Claude-Bernard-Horner, com ptose palpebral, miose, obstrução nasal, congestão conjuntival e sensação de calor no membro superior. Duas horas mais tarde, com sensibilidade e motricidade dos membros normalizadas, a ponto de permitir a deambulação, o paciente ainda apresentava nitidamente os sinais de bloqueio do gânglio estrelado esquerdo.

COMENTÁRIOS

A síndrome de Claude-Bernard-Horner decorre de bloqueio do gânglio estrelado (C_7 — T_1), estrutura que faz parte integrante da cadeia simpática paravertebral e que é formada pela fusão, em 80% dos casos, dos gânglios cervical inferior e primeiro torácico. Caracteriza-se por (6,23): 1) ptose palpebral, devida à paralisia de fibras lisas do músculo elevador da pálpebra; 2) miose, causada por paralisia do músculo dilatador da pupila e, assim, por ação livre do esfíncter pupilar, que é inervado pelo motor ocular comum; 3) enoftalmia, por redução da pressão intra-ocular, decorrente de bloqueio de fibras simpáticas que inervam os músculos retro-oculares, também conhecidos como músculos de Müller; 4) anidrose, resultante de bloqueio do fluxo simpático para as glândulas sudoríparas da face e 5) vasodilatação com enrubescimento da pele da face, congestão da conjuntiva e da esclerótica, obstrução nasal por congestão da mucosa da narina, resultantes de bloqueio de fibras vasoconstritoras simpáticas. Para certos autores, apenas a ptose palpebral, a miose, a enoftalmia e a anidrose fazem parte da síndrome de Claude-Bernard-Horner enquanto para outros, os demais fenômenos devem ser incluídos desde que também podem acompanhar o bloqueio do gânglio estrelado. Há, ainda, quem duvide da ocorrência de enoftalmia durante a instalação da síndrome ou a exclua de seu quadro sintomatológico clássico.

Alguns fatos chamam a atenção nos casos já publicados (3,4,7,8,11,17,18) e nos aqui descritos acerca da instalação da síndrome de Claude-Bernard-Horner durante anestesia peridural (Quadros I e II): 1) a grande dispersão longitudinal da solução anestésica em um dos lados do espaço peridural; 2) a unilateralidade do fenômeno, em todos os casos. 3) o fato de que, excluindo-se o caso número 2 aqui descrito, em todas as oportunidades a síndrome ocorreu quando a droga anesté-

QUADRO I

SÃO REUNIDOS DADOS RELATIVOS AO SEXO DOS PACIENTES, AOS PROCEDIMENTOS PARA OS QUAIS FORAM INDICADOS AS ANESTESIAS, AS TÉCNICAS UTILIZADAS E A SÍNDROME DE CLAUDE-BERNARD-HORNER INSTALADA NAS TRÊS OCASIÕES. OUTROS INFORMES NO TEXTO

		Caso n.º 1		Caso n.º 2
		1.º Episódio) (Reis Jr.)	2.º Episódio (Slikta Filho)	(Varella Lorenzo)
Sexo		Feminino	Feminino	Masculino
Procedimento		Obstétrico	Obstétrico	Ortopédico
T	Nível de punção	Lombar	Lombar	Lombar
E	Uso de cateter	Sim	Sim	Não
C	Anestésico local	Lidocaína	Lidocaína	Lidocaína
N	Concentração	1,0%	1,5% — 2,0%	1,8%
I	Volume	11 ml	6 ml — 10 ml	20 ml
C	Dose	110 mg	90mg — 200mg	360 mg
A	Adrenalina	Não	Sim	Não
C	Tempo p/instalação	5'	5'	60'
B	Unilateralidade	Sim	Sim	Sim
H	Duração	45'	30'	> 120'

sica foi injetada através de cateter; 4) com exceção do caso número 2 aqui descrito, em todos os demais o fenômeno foi constatado durante bloqueios peridurais para analgesia obstétrica e, portanto, em pacientes do sexo feminino; 5) o variável lapso de tempo decorrido entre a injeção da solução anestésica e a constatação da sintomatologia característica da síndrome de Claude-Bernard-Horner.

Realmente, devemos admitir que houve sempre grande dispersão da solução anestésica desde que esta foi, em todas as ocasiões, introduzida efetivamente no espaço peridural lombar ou sacro e atingiu níveis cervicais.

Embora a anestesia peridural unilateral inadvertida não seja rara, ela pode ser, às vezes, de difícil explicação (1,2,5, 14,15,18). O mecanismo causador da síndrome de Claude-Bernard-Horner nas anestésias peridurais aqui relatadas deve ser o mesmo que levou ou que leva ao desencadeamento de bio-

QUADRO II

CRONOLOGIA DOS TRABALHOS ATÉ AGORA PUBLICADOS ACERCA DA INSTALAÇÃO DA SÍNDROME DE CLAUDE-BERNARD-HORNER DURANTE ANESTESIAS PERIDURAIS. SÃO INCLUIDOS DADOS RELATIVOS AO SEXO DOS PACIENTES, AOS PROCEDIMENTOS PARA OS QUAIS FORAM INDICADAS AS ANESTESIAS, AOS NÍVEIS DE PUNÇÃO, AO USO DE CATETER E A SÍNDROME DE CLAUDE-BERNARD-HORNER INSTALADA NAS DIVERSAS OCASIÕES. PARA OUTRAS INFORMAÇÕES VIDE TEXTO.

Autor		Usubiaga Reis Jr. Usubiaga	Kepes Martinez Pantuck Stark	Evans Gauci Watkins	Mohan Potter	Collier	Carrie Mohan	Thomas
Ano de publicação		1970	1972	1975	1975	1975	1976	1976
Sexo		Fem	Fem	Fem	Fem	Fem	Fem	Fem
Procedimento obstétrico		Sim	Sim	Sim	Sim	Sim	Sim	Sim
Nível de punção		Lombar	Sacro	Lombar	Sacro	Lombar	Sacro	Lombar
Uso de cateter		Sim	Sim	Sim	Sim	Sim	Sim	Sim
C	Tempo para instalação	5'	10'	40'	—	60'	—	—
B	Unilateralidade	Sim	Sim	Sim	Sim	Sim	Sim	Sim
H	Duração	45'	45'	300'	—	50'	—	—

queios unilaterais. Kepes, Martinez, Pantuck e Stark (8) não esclarecem acerca da ocorrência ou não de anestesia peridural unilateral no caso que descreveram mas certamente houve maior dispersão da solução anestésica em um dos lados do espaço peridural desde que a sintomatologia facial instalou-se apenas à esquerda.

Existem três causas, classicamente reconhecidas, para instalação de anestesia peridural unilateral (1,13,18,20): 1) gravidade, fazendo com que pequenos volumes de solução anestésica, quando injetados lentamente em pacientes colocados em decúbito lateral e especialmente em jovens, possam depositar-se nas porções mais baixas do espaço peridural e drenar para a região paravertebral do mesmo lado; 2) aderências congênitas ou adquiridas, existentes dentro do espaço peridural, as quais podem interferir na dispersão da solução anestésica e 3) administração do anestésico local numa das regiões paravertebrais, portanto fora do espaço correto, por catéter neste introduzido em excesso e cuja extremidade distal dele saiu através de orifício intervertebral, aqui teríamos, realmente, uma anestesia paravertebral.

Contudo, é provável que uma anestesia peridural unilateral possa ocorrer independentemente daquelas três causas. Para explicar esse fato, Usubiaga, Reis Júnior e Usubiaga (18) aventaram a hipótese de colocação ântero-lateral do cateter, relativamente à duramáter. Para o entendimento dessa teoria, deve-se primeiramente ter em mente que: 1) o espaço peridural apresenta uma porção posterior ampla e outra anterior mais estreita, a divisão sendo feita pela duramáter e pelos prolongamentos desta que envolvem as raízes nervosas; 2) que a duramáter apresenta-se conectada ao ligamento longitudinal posterior por trabéculas o que faz com que não haja praticamente comunicação entre os dois lados da porção anterior do espaço peridural; 3) que em condições normais, não há aderências entre a duramáter e as lâminas. Assim, quando a solução anestésica é depositada através de extremidade de catéter colocada na porção posterior do espaço peridural (Fig. 1), ela se difunde longitudinalmente, bilateralmente e circunferencialmente (18,19). Quando essa extremidade repousa num dos lados da porção anterior do espaço peridural, praticamente em frente à duramáter, pode haver dispersão longitudinal anormalmente grande e dispersão homolateral (Fig. 2); nesse caso, se a via circunferencial não for capaz de levar a droga anestésica para o lado oposto do espaço peridural, torna-se grande a possibilidade de instalação de bloqueio unilateral (18). A retirada de certa porção do catéter pode corrigir a situação.

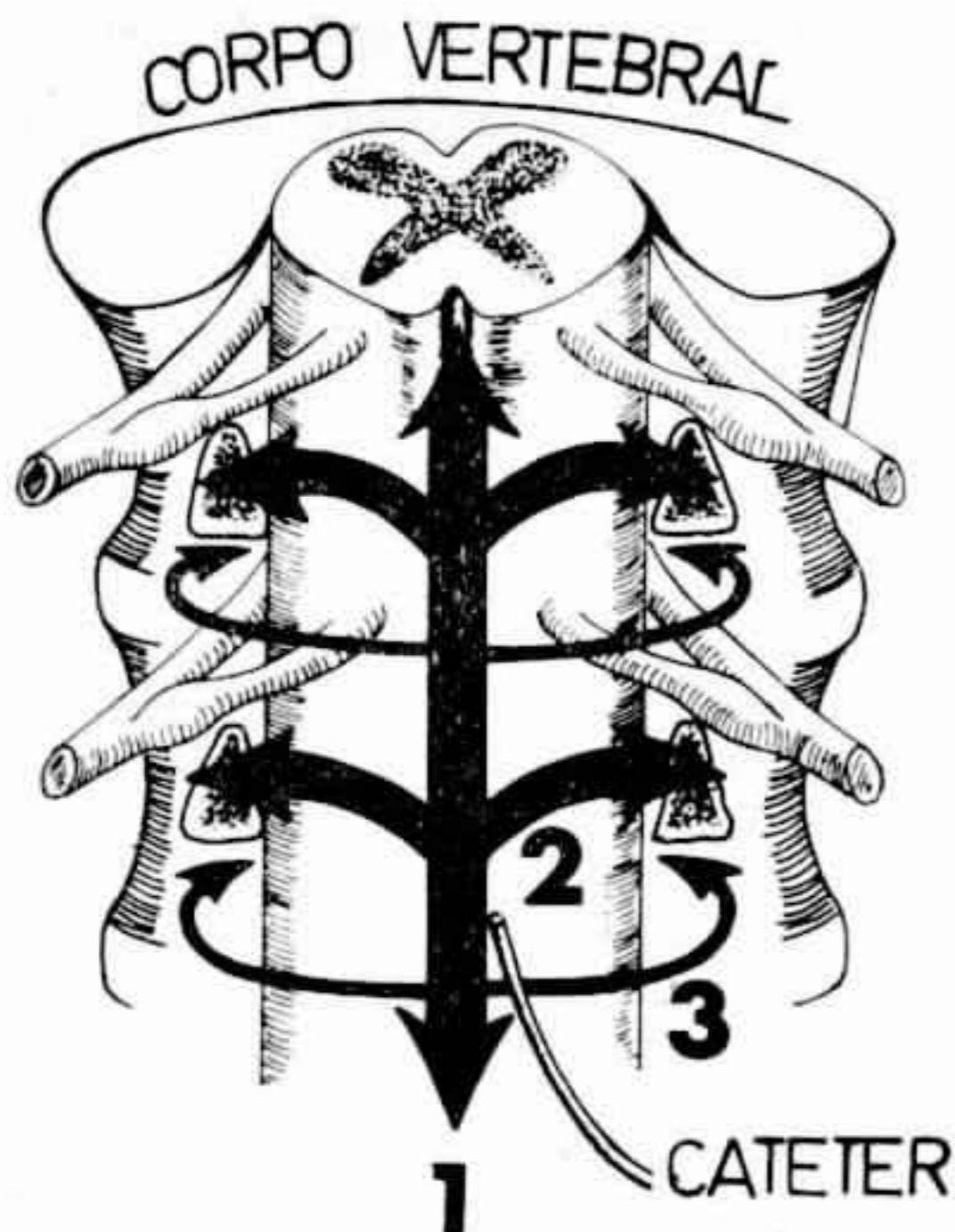


FIGURA 1

Quando a extremidade do cateter (ou da agulha) está na porção posterior do espaço peridural, a solução anestésica difunde-se ao longo do eixo longitudinal ou crânio-caudal (1). A difusão transversal ou paravertebral (2) é aproximadamente bilateral e reforça o bloqueio. A difusão circunferencial ou anterior (3) é negligenciável (De Usubiaga, J.E.; Reis Júnior, A. dos & Usubiaga, L.E. — Epidural misplacement of catheters and mechanisms of unilateral blockade. *Anesthesiology* 32: 158-161, 1970).

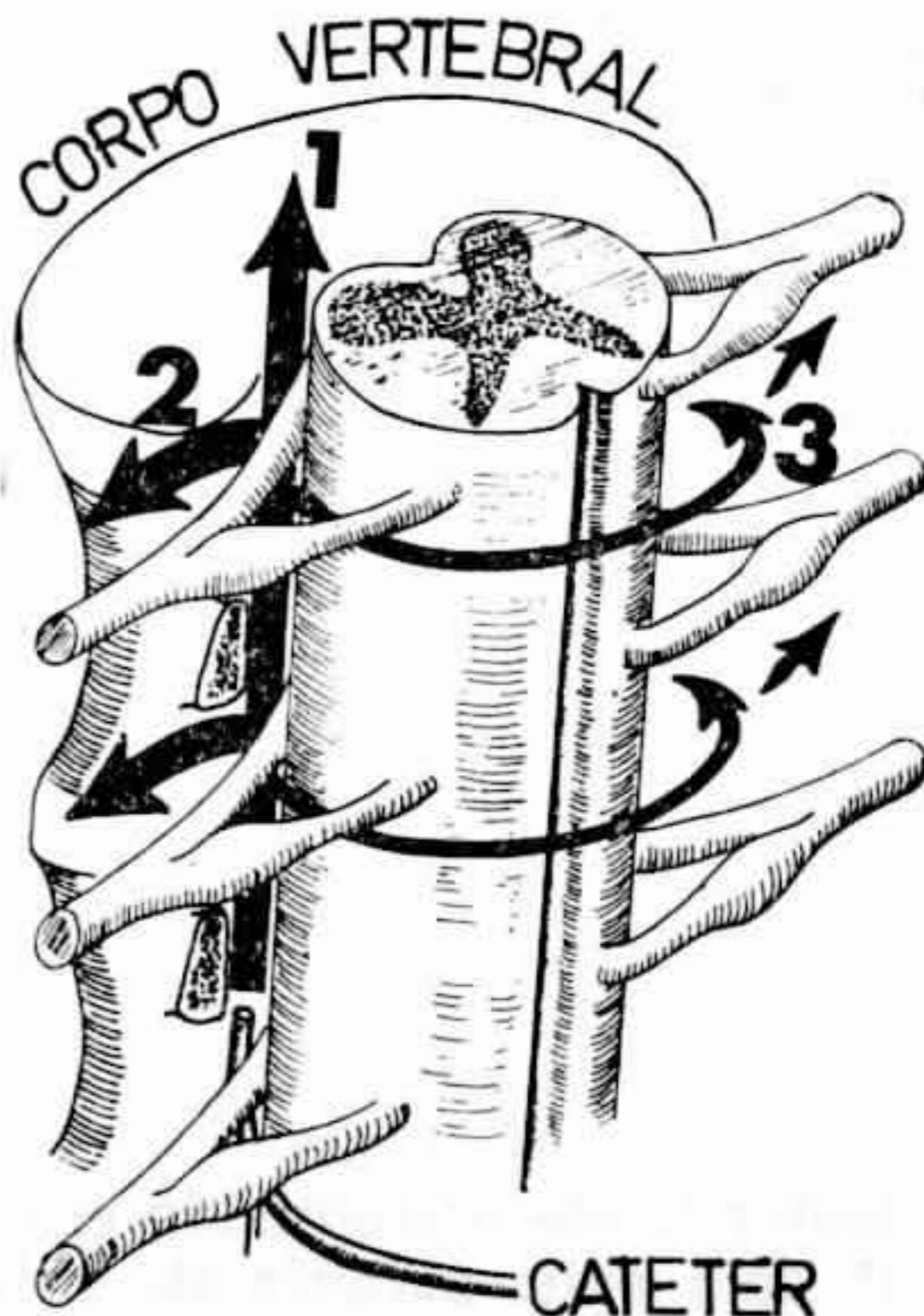

FIGURA 2

Quando a extremidade do cateter está na porção anterior do espaço peridural, predomina a difusão longitudinal (1) e a transversal, ipsilateral (2). A magnitude da difusão circunferencial ao redor da duramáter (3) determina a qualidade do bloqueio contralateral. (De Usubiaga, J.E.; Reis Júnior, A. dos & Usubiaga, L.E. — Epidural Misplacement of catheters and mechanisms of unilateral blockade. *Anesthesiology* 32:158-161, 1970).

Portanto, a administração de anestésico local através de catéter aumenta as possibilidades de instalação unilateral da anestesia. Quando a droga é injetada diretamente pela agulha de punção, gravidade e aderências podem ser as causas da falha parcial; quando, entretanto, isso é feito por catéter, existem duas outras possíveis causas para o fato: deposição ântero-lateral ou paravertebral da solução anestésica. Desde que a dispersão circunferencial é inversamente proporcional à perda pelos orifícios intervertebrais e desde que estes tendem a diminuir com o aumento da idade, pode-se prever que em pacientes idosos existe menor possibilidade de instalação de anestesia unilateral por colocação ventral de catéter e maior possibilidade de que isto ocorra por aderências⁽¹⁸⁾.

No caso n.º 1, quanto à primeira manifestação⁽¹⁸⁾, embora tenha sido sugerido que o mecanismo de instalação

da síndrome de Claude-Bernard-Horner fosse a colocação ântero-lateral da extremidade do cateter no espaço peridural, tal hipótese já havia sido posta em dúvida naquele trabalho, desde que não foi possível comprová-la por exames radiográficos ou anatômicos. Entretanto, os fatos que levaram a aceitar como válida aquela hipótese foram a grande dispersão longitudinal e unilateral da solução anestésica, o fato de que a sintomatologia surgiu após a administração do anestésico local através de catéter e que a retirada de pequena porção deste tenha corrigido parcialmente mas não completamente as condições de analgesia obstétrica e não fez retornar a síndrome de Claude-Bernard-Horner e, principalmente, a decorrência da segunda analgesia para a mesma paciente com bloqueio bilateral normal. O não aparecimento do mesmo quadro clínico quando da injeção da solução anestésica pela agulha durante a terceira analgesia e sua instalação quando da administração da droga através de catéter e do mesmo lado em que havia sido observado anteriormente, poderia nos levar a que novamente pensássemos em colocação ântero-lateral de cateter no espaço peridural. Contudo, estaríamos, então, em presença de duas diferentes e únicas ocorrências, relatadas na literatura, de instalação numa mesma parturiente da síndrome de Claude-Bernard-Horner e, ainda, do mesmo lado; certamente, a coincidência seria enorme, a menos que essa paciente apresentasse condições em seu espaço peridural que facilitassem o deslocamento da extremidade do cateter para aquela região, condições estas que não existiram ou não interferiram quando da segunda analgesia obstétrica.

No caso n.º 2, a solução anestésica foi injetada diretamente pela agulha de punção Icmlbar. Aqui, afastando-se a participação do posicionamento do catéter, somos obrigados a aceitar que a síndrome de Claude-Bernard-Horner instalou-se em virtude de difusão anômala da solução anestésica, causada esta por condições propícias para tanto existentes no interior do espaço peridural daquele paciente; seria válido pensar assim, mesmo admitindo-se que a dose administrada não foi tão pequena quanto nas duas outras oportunidades.

Estudos radiológicos realizados por Varella Lorenzo^(21,22) nos dão ciência de que, independentemente dos mecanismos acima mencionados, o anestésico local pode difundir-se grandemente e predominantemente em um dos lados do espaço peridural e que a difusão total alcançada pela solução anestésica pode não ocorrer imediatamente (Fig. 3). Isso poderia explicar a discrepância existente, nos trabalhos publicados, a respeito do tempo decorrido entre a injeção do

anestésico local e o aparecimento da síndrome de Claude-Bernard-Horner. Por outro lado, em recente comunicação pessoal Smith (16) nos dá conta de que diversos informes ultimamente chegados ao periódico British Journal of Anaesthesia, em resposta a solicitação de Collier (4), demonstram que a instalação da síndrome de Claude-Bernard-Horner durante bloqueios peridurais para procedimentos obstétricos

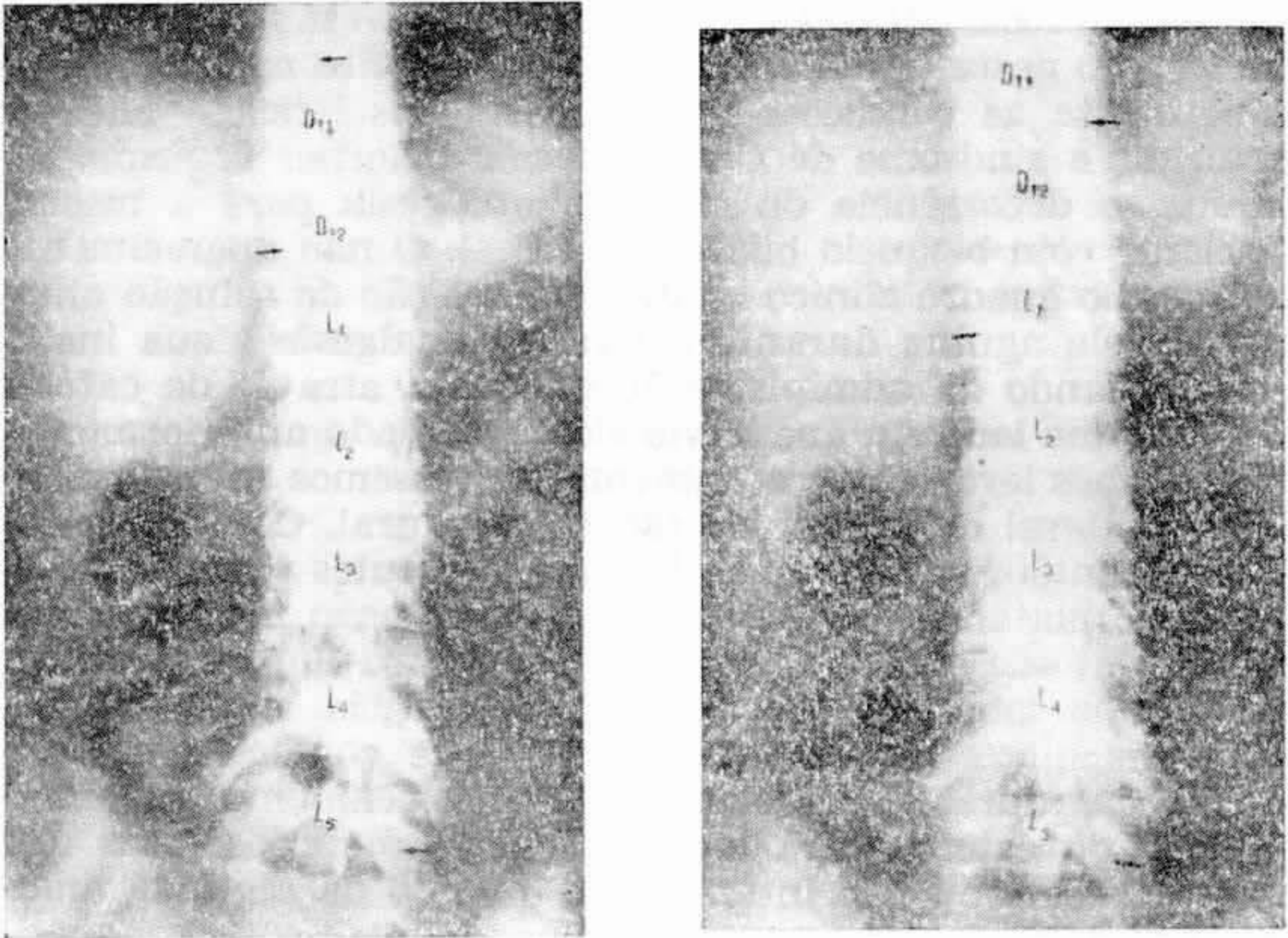


FIGURA 3

Radiografia da esquerda (1 minuto: o contraste atingiu D_{11-12} (lado esquerdo) e L_1 (lado direito). Radiografia da direita (5 minutos): contraste atingiu D_{10-11} (lado esquerdo) e D_{12} (lado direito). Observa-se que a difusão da solução contrastada ocorreu predominantemente à esquerda, não se completou imediatamente e se manteve no tempo a diferença entre os dois lados.

não é tão rara como se poderia supor a partir da constatação do pequeno número de casos até agora publicados (3,4,7,8,17,18).

Assim, devemos admitir que condições existentes no espaço peridural e peculiares à gravidez devem contribuir para a instalação unilateral do bloqueio peridural e da síndrome de Claude-Bernard-Horner, embora não possam ser consideradas indispensáveis para tanto (veja-se o caso n.º 2). Talvez, entre essas condições estariam ingurgitamento de vasos e aumento da pressão venosa peridural, aumento do fluxo sanguíneo venoso durante a fase sistólica da contração ute-

rina e, ainda, redução da capacidade do espaço peridural, provavelmente maior em um dos lados.

Do que acima expusemos, entende-se porque a síndrome de Claude-Bernard-Horner não aparece com maior frequência em anestesia peridural lombar e sacra para procedimentos obstétricos e porque nunca foi descrita fora destas condições; na verdade, o fato relativo ao caso n.º 2, aqui relatado, é único dentro do conhecimento anestesiológico. Certamente, condições anatômicas, fisiopatológicas ou técnicas especiais são naturalmente necessárias para que sejam criados os meios para o aparecimento da sintomatologia.

Como observação final, devemos admitir que a instalação da síndrome de Claude-Bernard-Horner em anestesia peridural demonstra que a solução anestésica injetada no espaço peridural pode difundir-se realmente muito mais do que é classicamente admitido. Embora tenha sido sempre descrito como complicação benigna, devemos ter em mente sempre que o fenômeno é fator indicativo muito sensível, na prática clínica, de grande extensão do bloqueio simpático, de consequências eventualmente sérias.

SUMMARY

CLAUDE BERNARD SYNDROME DURING PERIDURAL ANESTHESIA

Three episodes of Claude Bernard syndrome that as occurred during lumbar peridural blockade are presented. Sintomatology and clinical course of the syndrome are analysed as well as review of the reports found in the literature. It was observed that in obstetric peridural anesthesia the symptoms were seen in one side specially when the anesthetic was injected through a catheter.

The mechanisms to explain the phenomenon are discussed and it is proposed that an abnormal dispersion of the anesthetic solution in the peridural space is the responsible, probably more common during pregnancy.

REFERÊNCIAS

1. Bromage P R — Physiology and pharmacology of epidural anaesthesia. *Anesthesiology* 28:592, 1967.
2. Bromage P R — Unblocked segments in epidural analgesia for relief of pain in labour. *Br J Anaesth* 44:676, 1972.
3. Carrie L E S & Mohan J — Horner's syndrome following obstetric extradural block (Correspondence). *Br J Anaesth* 48:611, 1976.
4. Collier C B — Horner's syndrome following obstetrical extradural block analgesia. *Br J Anaesth* 47:1342, 1975.
5. Ducrow M — The occurrence of unblocked segments during continuous lumbar epidural analgesia for pain relief in labour. *Br J Anaesth* 43:1172, 1971.
6. Ellis H & McLarty M — *Anatomy for Anaesthetists*, Second Edition, Blackwell Scientific Publications, Oxford, 1969, p 234 e 309.

7. Evans J M, Gauci C A & Watkins G — Horner's syndrome as a complication of lumbar epidural block. *Anaesthesia* 30:774, 1975.
8. Kepes E R, Martinez L R, Pantuck E & Stark D C C — Horner's syndrome following caudal anesthesia. *New York State J Med* 72:946, 1972.
9. Mc Lean A P, Mulligan G W, Otton P & Mc Lean L D — Hemodynamic alterations associated with epidural anesthesia. *Surgery* 62:79, 1967.
10. Mohan J, Lloyd J W & Potter J M — Pupillary constriction following extradural analgesia. *Injury* 5:151, 1973.
11. Mohan J & Potter J M — Pupillary constriction and ptosis following caudal epidural analgesia. *Anaesthesia* 30:769, 1975.
12. Moore D C — *Anestesia Regional*, Editorial Bibliográfica Argentina, Buenos Aires, 1957, p 113.
13. Sanchez A, Acuna L & Rochs F — An analysis of the radiological visualization of the catheters placed in the epidural space. *Br J Anaesth* 39:485, 1967.
14. Shanks C A — Four cases of unilateral analgesia. *Br J Anaesth* 40:999, 1968.
15. Singh A — Unilateral epidural analgesia: case report. *Anaesthesia* 22:147, 1967.
16. Smith G — Comunicação pessoal, novembro, 1976.
17. Thomas D V — Horner's syndrome following obstetric extradural block. *Br J Anaesth* 48:611, 1976.
18. Usubiaga J E, Reis Júnior A dos & Usubiaga L E — Epidural misplacement of catheters and mechanisms of unilateral blockade. *Anesthesiology* 32:158, 1970.
19. Usubiaga J E, Wikinski J A & Usubiaga L E — Epidural pressure and its relation to the spread of anesthetic solutions in epidural space. *Anesth Analg (Clev)* 46:440, 1967.
20. Usubiaga J E, Wikinski J A, Wikinski R, Usubiaga L E & Pontremoli M — Transfer of local anesthetics to the subarachnoid space and mechanisms of epidural block. *Anesthesiology* 25:752, 1964.
21. Varella Lorenzo A — Hidrodinâmica do espaço peridural: I *Rev Bras Anest* 21:399, 1971.
22. Varella Lorenzo A — Hidrodinâmica do espaço peridural: II *Rev Bras Anest* 21:871, 1971.
23. Wylie W D & Churchill-Davidson H C — *Anestesiologia*, Segunda Edición, Salvat Editores S S, Barcelona, 1969, p 374.