

Informação Clínica

*Atelectasia do Lobo Superior Esquerdo com Tubo de Robertshaw. Relato de Caso **

*José Antônio de Castro Diniz¹, Carlos Roberto Lopes Francisco²,
Terezinha Juraci Daniel³*

Diniz JAC, Francisco CRL, Daniel JT - Left Upper Lobe Obstruction by Robertshaw Double-lumen Tube. Case Report

KEY WORDS: COMPLICATIONS: atelectasy; EQUIPMENTS: Robertshaw tube; RESPIRATORY SYSTEM

A utilização de tubos de dupla-luz (TDL) em cirurgias torácicas permite não apenas um melhor campo cirúrgico, suprimindo-se a ventilação do pulmão operado, como também o controle de fluxos aéreos em situações especiais (fistulas bronco-pleurais, bolhas...) e isolamento pulmonar em casos de hemorragias vultuosas ou secreções piogênicas¹. Entretanto, seu manuseio requer habilidade e experiência no sentido de evitar complicações, comuns com estes tubos².

A utilização de broncofibroscópio apropriado não apenas facilita a intubação como também possibilita o adequado posicionamento do tubo.

Descrevemos uma situação especial em que, embora com o auxílio do broncofibroscópio, observamos impossibilidade de perfeito posicionamento do TDL.

* Trabalho realizado no CET/SBA do Hospital de Câncer - Instituto Nacional de Câncer - Rio de Janeiro, RJ

1 Médico Assistente do Serviço de Anestesiologia da Clínica Dr. Aloán

2 Médico Assistente do Serviço de Anestesiologia do Hospital de Câncer - I.N.Ca

3 ME₂ do CET/SBA do Serviço de Anestesiologia do Hospital de Câncer - I.N.Ca.

Correspondência para José Antônio de Castro Diniz
Rua Cosme Velho 67/304 - Cosme Velho
22241-090 Rio de Janeiro - RJ

Apresentado em 28 de maio de 1996

Aceito para publicação em 07 de março de 1997

© 1997, Sociedade Brasileira de Anestesiologia

RELATO DO CASO

Paciente feminina, 73 anos, com história de quadro gripal acompanhado de febre. Na avaliação radiológica do tórax observou-se lesão nodular no segmento apical do lobo inferior direito, medindo cerca de 42 mm de diâmetro. A tomografia computadorizada do tórax comprovou a lesão e revelou inexistência de linfadenopatias associadas. Com broncoscopia, lavados e escovados brônquicos normais, foi submetida a punção por agulha fina que diagnosticou carcinoma broncogênico epidermóide.

Avaliação pré-operatória: peso - 45 kg, altura - 1,45 m, bom estado geral. Tabagista, hipertensa em uso regular de nitrendipina (10 mg) por via oral duas vezes ao dia.

Exames complementares sem alterações. Prova funcional respiratória normal, permitindo pneumectomia se necessário. Classificada como ASA II, foi medicada com diazepam (10 mg) por via oral, duas horas precedendo seu encaminhamento à Sala de Cirurgia para ser submetida à toracotomia direita.

Em perfeita ansiólise e cooperativa foi realizada punção peridural torácica (T₈-T₉) para instalação de cateter peridural com vistas a analgesia contínua per e pós-operatória. Monitorizada com eletrocardiograma contínuo de 12 derivações, pressão arterial invasiva (artéria radial esquerda), oximetria de pulso, capnografia, estetoscópio esofageano, diurese horária e espirometria contínua.

Após pré-oxigenação durante três minutos, foi induzida com etomidato ($0,2 \text{ mg.kg}^{-1}$), alfentanil ($40 \text{ } \mu\text{g.kg}^{-1}$) e vecurônio ($0,1 \text{ mg.kg}^{-1}$).

Em adequado relaxamento muscular foi intubada com TDL descartável tipo Robertshaw, previamente testado, número 35, direcionado para esquerda. A intubação, utilizando um laringoscópio rígido não apresentou dificuldade e os testes clínicos para avaliação do posicionamento adequado do tubo mostraram-se satisfatórios.

Pelo catéter peridural foram administrados $75 \text{ } \mu\text{g}$ de fentanil em 10 ml de bupivacaína a $0,125\%$. A anestesia foi mantida com oxigênio a 100% e isoflurano, associado a doses intermitentes de vecurônio e infusão peridural contínua de fentanil a $25 \text{ } \mu\text{g.h}^{-1}$.

Antes do posicionamento do paciente em decúbito lateral esquerdo, a localização do TDL foi avaliada utilizando-se broncofibroscópio de 4 mm de diâmetro. Inicialmente passado pelo canal traqueal, pôde-se observar a carina centrada e o destino correto do canal endobrônquico. Como a porção proximal do balonete endobrônquico não se encontrava em plano com a carina, o tubo foi recuado até que a superfície proximal do balonete endobrônquico pudesse ser visualizada.

Em seguida, o broncofibroscópio foi introduzido pelo canal endobrônquico, havendo dúvidas quanto a identificação da carina secundária. Apesar disto, decidiu-se por manter o tubo em seu posicionamento devido à avaliação prévia pelo canal traqueal.

Durante os períodos de isolamento do pulmão direito, observou-se grande redução na complacência pulmonar com elevação da PETCO_2 , que se manteve oscilando ao redor de 40 mmHg . Embora houvesse tendência à desaturação, esta não alcançou níveis críticos, não havendo portanto necessidade de instalação de CPAP.

Diante de tal quadro, reavaliou-se o posicionamento do tubo com nova inserção do broncofibroscópio pelo canal traqueal e constatou-se que não houve deslocamento. Sua in-

serção pelo canal brônquico ainda suscitava dúvidas quanto à identificação do óstio do brônquio lobar superior esquerdo, estando as opiniões divergentes.

Ao término de duas horas e 45 minutos foi realizada lobectomia inferior direita com esvaziamento ganglionar mediastinal ipsilateral.

Após reparos dos pontos de aproximação parietal, o broncofibroscópio foi posicionado no final do canal brônquico e o tubo foi tracionado para a traquéia sob visão contínua. Recuado completamente o canal brônquico para a traquéia, observou-se então os óstios do brônquio lobar superior esquerdo e do brônquio segmentar apical do lobo inferior esquerdo, até então obstruídos pelo tubo.

Procedeu-se a ventilações sucessivas com maiores pressões para permitir reexpansão dos segmentos atelectasiados.

Findo o procedimento, a paciente despertou sem dor ou queixas respiratórias.

DISCUSSÃO

Os tubos de dupla luz (TDL) constituem recurso de inestimável valor na prática anestésica: ventilação diferencial, ventilação monopulmonar, controle de secreções e hemorragias.

Seu perfeito posicionamento na árvore traqueo-brônquica é fundamental para seu adequado funcionamento.

Os critérios clínicos utilizados para avaliação de seu posicionamento (ausência de MV após pinçamentos alternados, alterações da expansibilidade torácica, reduções da complacência pulmonar e observações de enevoamento na parede de tubos transparentes) mostraram-se falhos em 48% dos casos quando submetidos a posterior análise por broncoscopia³.

A broncofibroscopia, realizada após a colocação do TDL, permite não apenas avaliar a localização do tubo, como também efetuar correções quando necessárias, reduzindo a margem de erro a valores desprezíveis.

No caso de TDL para esquerda, sugere-se ⁴ que o broncofibroscópio seja introduzido no canal traqueal até o término de sua luz, onde deverá se observar pouco adiante a carina centrada, o brônquio fonte direito e, a seu lado, o brônquio fonte esquerdo ocupado pelo canal endobrônquico do tubo. A superfície proximal do balonete endobrônquico deverá situar-se num plano tangencial à carina (Figura 1).

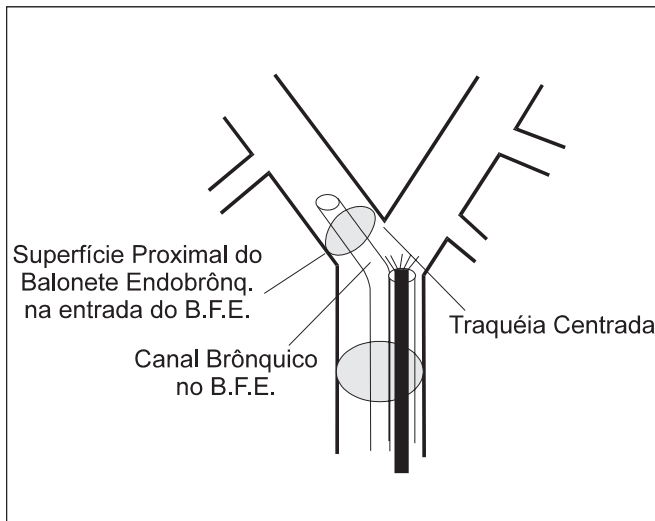


Fig 1 - Avaliação do posicionamento de tubo de dupla luz para a esquerda através de broncofibroscopia pelo canal traqueal

Devido a maior extensão do brônquio fonte esquerdo (h: 5,4 + 0,7 cm, m: 5,0 + 0,7 cm) alguns praticantes admitem que, estando o balonete endobrônquico na posição acima citada, a visualização fibroscópica pelo canal brônquico seria dispensável devido a improbabilidade de obstrução do brônquio lobar superior esquerdo ⁵.

No entanto, no caso relatado, embora o TDL tivesse sua posição otimizada com o auxílio do broncofibroscópio pelo canal traqueal, observou-se obstrução não só do brônquio lobar superior esquerdo como também do brônquio segmentar apical do lobo inferior esquerdo, pela extremidade do tubo. A falta de visualização da carina secundária já sugeria este fato mas, como houve divergências quanto às estruturas anatômicas visualizadas e o tubo já se encon-

trava na posição mais recuada possível, permitiu-se o início do procedimento cirúrgico.

As dimensões do brônquio fonte esquerdo, medidas em estudos de necrópsias e broncoscópicas ⁶, foram comparadas à distância da porção proximal do balonete endobrônquico com a extremidade do tubo (Figura 2 - distância A), demonstrando uma margem de segurança (MS) no posicionamento de TDL esquerdo de 12 - 29 mm, isto é, uma vez posicionada a porção proximal do balonete endobrônquico na entrada do brônquio fonte esquerdo, o tubo ainda poderá deslocar-se distalmente 12 a 29 mm sem que ocorra obstrução do brônquio lobar superior esquerdo ⁷.

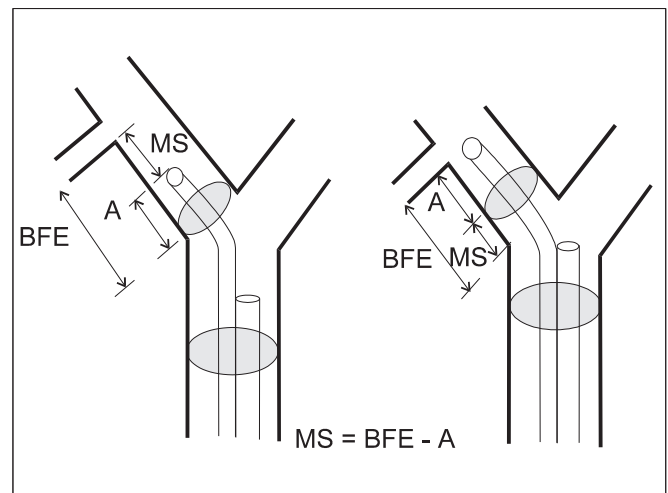


Fig 2 - Margem de segurança no posicionamento de tubos de dupla luz para a esquerda

No entanto, a análise dos resultados destes estudos demonstra que em cerca de 4% dos casos o brônquio fonte esquerdo tinha dimensão inferior a do canal brônquico dos TDL (distância A), impossibilitando nestes casos a colocação destes tubos sem atelectasia do lobo superior esquerdo.

No caso relatado, a medida do brônquio fonte esquerdo foi executada com o auxílio do broncofibroscópio após o recuo do tubo para a traquéia. O valor obtido de 34 mm era inferior à extensão do canal endobrônquico (distância A), 37 mm.

Assim, sob pena de exclusão de 6 segmentos pulmonares, o procedimento anestésico-cirúrgico foi realizado manuseando-se somente cerca de 25 a 30% da reserva respiratória.

Acreditamos que as pequenas dimensões da paciente (altura: 1,45 m) provavelmente colaboraram para a obstrução dos brônquios pelo TDL e que, em consequência de uma menor estatura média de nossa população, são necessários estudos complementares para avaliar a margem de segurança na utilização de TDL em nosso meio.

Julgamos enfim que a broncofibroscopia realizada por profissional experiente seja realmente indispensável para o perfeito posicionamento dos tubos de dupla-luz e que, no caso de tubos direcionados para a esquerda, a passagem do aparelho pelo canal endobrônquico do tubo não deve ser negligenciada.

Diniz JAC, Francisco CRL, Daniel JT - Atelectasia do Lobo Superior Esquerdo com Tubo de Robertshaw. Relato de Caso

UNITERMOS - COMPLICAÇÕES: atelectasia;
EQUIPAMENTOS: tubo de Robertshaw;
SISTEMA RESPIRATÓRIO

REFERÊNCIAS

01. Pappin JC - The current practice of endobronchial intubation. *Anaesthesia*, 1979;34:57-64.
02. Wagner DL, Gammage GW, Wong ML - Tracheal rupture following the insertion of a disposable double-lumen endotracheal tube. *Anesthesiology*, 1985;63:698-700.
03. Smith G, Hirsch N, Ehrenwerth J - Sight and sound: can double-lumen endobronchial tubes be placed accurately without fiberoptic bronchoscopy? *Anesth Analg*, 1986;65:S-144.
04. Matthew EB, Hirschmann RA - Placing double-lumen tubes with a fiberoptic bronchoscope. *Anesthesiology*, 1986;65:118-119.
05. Benumof JL - Separation of the Two Lungs (Double-lumen Tube Intubation), em: Benumof JL - *Anesthesia for Thoracic Surgery*, 2nd Ed, Philadelphia, WB Saunders Company, 1995; pg 351.
06. Benumof JL, Partridge BL, Salvatierra C et al - Margin of safety in positioning modern double-lumen endotracheal tubes. *Anesthesiology*, 1987; 67:729-738.
07. Keating JL, Benumof JL - An analysis of margin of safety in positioning double-lumen tubes. *Anesthesiology*, 1985; 63: A563.