

Parada Cardíaca Súbita em Anestesia Geral Como a Primeira Manifestação da Origem Anômala de Artéria Coronária Esquerda

Maurício Daher, TSA¹, André Rodrigues Zanatta², Benhur David Henz³, Marcelo Carneiro da Silva, TSA⁴, Simone Nascimento dos Santos², Luiz Roberto Leite³

Resumo: Daher M, Zanatta AR, Henz BD, Silva MC, Santos SN, Leite LR – Parada Cardíaca Súbita em Anestesia Geral Como a Primeira Manifestação da Origem Anômala de Artéria Coronária Esquerda.

Justificativa e objetivos: O relato de caso descreve uma situação rara e potencialmente fatal associada à administração de anestesia. Nosso objetivo foi discutir as causas de parada cardíaca súbita no período perioperatório em pacientes aparentemente saudáveis e a fisiopatologia das anomalias de origem das artérias coronárias como uma causa de parada cardíaca súbita.

Relato de caso: Uma mulher de 44 anos, sem sintomas prévios de doença coronariana ou arritmias, apresenta parada cardíaca súbita durante a instalação de anestesia geral em duas situações distintas. No primeiro episódio, a paciente apresentava-se com quadro de abdômen agudo, porém hemodinamicamente estável. Após a indução anestésica, ocorreu bradicardia e hipotensão arterial, refratárias à reposição de volume e vasopressores. O quadro evoluiu para assistolia. A paciente foi reanimada com sucesso e recebeu alta em boas condições. No segundo episódio, um ano após o primeiro, a paciente se encontrava em boas condições clínicas para feitura de uma cirurgia eletiva. Após a indução anestésica, a paciente desenvolveu taquicardia ventricular seguida por assistolia, que foi prontamente revertida. Após extensa investigação, foi identificada uma origem anômala da artéria coronária esquerda.

Conclusões: Nosso relato é ilustrativo ao enfatizar que uma investigação diagnóstica minuciosa deve ser feita nos casos de parada cardíaca súbita perioperatória, mesmo em pacientes aparentemente saudáveis.

Unitermos: ANATOMIA; ANESTESIA, Geral; COMPLICAÇÕES, Parada cardiorrespiratória; Morte Súbita; Vasos Coronários.

©2012 Elsevier Editora Ltda. Todos os direitos reservados.

INTRODUÇÃO

A estratificação de risco pré-operatório para cirurgias não cardíacas pode identificar adequadamente os pacientes sob alto risco de complicações cardiovasculares, entre elas a morte súbita cardíaca¹. Alguns dos principais fatores de risco são bem conhecidos: doença instável das artérias coronárias, arritmias cardíacas, insuficiência cardíaca e doença valvar cardíaca. Se nenhum dos principais fatores estiver presente, a morbidade perioperatória e o risco de morte são inferiores a 1% e uma investigação diagnóstica cardiovascular aprofundada não mudaria o manejo perioperatório de pacientes assintomáticos.

Recebido do Centro de Anestesiologia, Hospital Universitário de Brasília, Universidade de Brasília (UnB), Brasília, DF, Brasil.

1. Centro de Anestesiologia, Hospital Universitário de Brasília, Universidade de Brasília (UnB), Brasil

2. Instituto Brasília de Arritmia, Brasília, Brasil

3. Doutorado; Instituto Brasília de Arritmia, Brasília, Brasil

4. Serviço de Anestesiologia, Hospital Brasília, Brasília, Brasil

Submetido em 8 de outubro de 2011.

Aprovado para publicação em 29 de fevereiro de 2012.

Correspondência para:

Dr. Maurício Daher

Centro de Anestesiologia, Hospital Universitário de Brasília,

Universidade de Brasília

E-mail: mdagomes@gmail.com

Dada a imprevisibilidade da morte súbita cardíaca em pacientes de “baixo risco”, todos os esforços devem ser feitos para recuperar aqueles que sofreram uma parada cardíaca inesperada durante a anestesia. Mais importante, em pacientes que apresentaram eventos cardíacos perioperatórios, a cirurgia planejada só deverá ser novamente agendada após a completa avaliação e definição do diagnóstico da causa da complicação.

A partir de dados americanos, sabe-se que depois da cardiomiopatia hipertrófica, a origem anômala das artérias coronárias (OAAC) é a causa mais comum de morte súbita cardíaca em adultos jovens, encontrada em 13% das necropsias nesses casos². A maioria dos casos de morte súbita secundária à OAAC é completamente inesperada, já que pelo menos 50% dos indivíduos acometidos não têm histórico de angina, síncope ou palpitações³.

Nós relatamos um caso raro de parada cardíaca recorrente, relacionada à origem anômala da artéria coronária esquerda, durante anestesia geral em uma paciente sem sintomas prévios da doença coronariana ou arritmias.

RELATO DE CASO

Uma mulher de 44 anos, branca, pesando 72 kg e medindo 1,67 m, sem histórico de doenças sistêmicas crônicas, incluindo diabetes, hipertensão ou outras doenças cardiovasculares,

foi submetida à laparotomia exploradora de urgência devida à peritonite secundária a uma perfuração de cólon, posteriormente diagnosticada. A paciente encontrava-se febril, com o abdômen distendido e doloroso, porém hemodinamicamente estável, com as funções pulmonar e cardiovascular preservadas. O hemograma mostrava apenas leucocitose moderada, e não existiam distúrbios eletrolíticos. A indução com 120 mg de propofol, 150 µg de fentanil, 80 mg de succinilcolina e 10 mg de cisatracúrio, feita em sequência rápida, foi seguida por hipotensão arterial persistente, refratária a repetidas doses de efedrina e infusão rápida de cristaloides. O monitor eletrocardiográfico mostrou bradicardia sinusal, seguida por dissociação eletromecânica e assistolia. A ressuscitação cardiopulmonar (RCP) foi prontamente iniciada e a recuperação do ritmo sinusal foi obtida após uma hora de RCP e sete desfibrilações. Após a cirurgia, a paciente foi levada para a unidade de terapia intensiva, onde apresentou uma evolução complicada por intubação traqueal prolongada, síndrome do desconforto respiratório agudo e lesão renal aguda. No entanto, ela teve alta com remissão clínica completa e em bom estado geral. Na ocasião, a parada cardíaca foi atribuída à hipovolemia e à vasodilatação, secundárias a um provável quadro séptico, embora o seu estado clínico pré-operatório tivesse sido considerado estável.

Após um ano, a paciente foi diagnosticada com câncer de mama, sendo então programada uma mastectomia radical, a ser feita sob anestesia geral. Ela foi submetida à avaliação clínica pré-operatória, que não evidenciou alterações relevantes no eletrocardiograma de 12 derivações (ECG), na radiografia de tórax, no teste de esforço em esteira e no ecocardiograma de repouso.

Durante o segundo procedimento, a indução com 3 mg de midazolam, 250 µg de fentanil, 180 mg de propofol e 30 mg de rocurônio resultou no aparecimento de batimentos ventriculares ectópicos, um breve período de taquicardia ventricular, seguida por assistolia. A ressuscitação cardiopulmonar foi iniciada, dessa vez com pronta recuperação do ritmo sinusal. Não houve sequelas neurológicas. A cirurgia foi adiada e a paciente foi submetida a uma nova avaliação cardíaca com ECG com e sem procainamida, monitorização ambulatorial do ECG, ecocardiograma, cintilografia miocárdica e teste de esforço em esteira. Todos os exames foram normais e ela não referia quaisquer sintomas.

Ela foi encaminhada ao nosso serviço para investigação de outras causas não reveladas de parada cardíaca súbita. O estudo eletrofisiológico foi normal, mas a angiografia coronária mostrou origem anômala da artéria coronária esquerda. A tomografia computadorizada *multislice* de coronárias evidenciou origem e trajeto anômalos da artéria coronária esquerda, resultado de um óstio coronariano único à direita e passagem do vaso entre a aorta e o átrio esquerdo, ao lado das veias pulmonares (Figura 1). A anomalia determinava angulação aguda da artéria em sua origem (Figura 2).

Posteriormente, a paciente foi submetida à cirurgia de ressecção do câncer de mama. A indução com 14 mg de etomidato, 250 µg de fentanil e 10 mg de cisatracúrio e a manutenção com sevoflurano e remifentanil não resultaram em

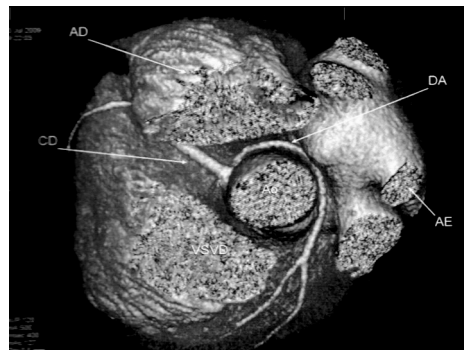


Figura 1 – Reconstrução Tridimensional de Imagens Tomográficas Mostrando a Artéria Coronária Esquerda (DA) em Trajeto Retroaórtico, Passando entre a Aorta (Ao) e o Átrio Esquerdo (AE).

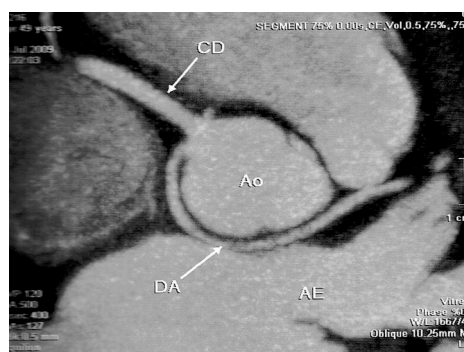


Figura 2 – Tomografia Computadorizada Mostrando a Artéria Coronária Esquerda (DA) Surgindo a Partir do Óstio Coronário Único no Seio de Valsalva Oposto, à Direita.

complicações hemodinâmicas. Não houve eventos adversos pós-operatórios. Após a alta do hospital, ela foi informada sobre a necessidade de correção cirúrgica de sua anomalia cardíaca, mas ela recusou submeter-se a um novo procedimento. Após um ano de seguimento, ela não referia sintomas nem apresentou qualquer evento cardíaco.

DISCUSSÃO

A parada cardíaca súbita associada à anestesia geral é um evento extremamente raro em indivíduos sem doença cardiovascular aparente. O estudo anatomopatológico de 50 indivíduos previamente saudáveis, cujas mortes foram atribuídas à anestesia, revelou um substrato anômico na maioria dos casos para esse temido evento⁴. A cardiomiopatia arritmogênica do ventrículo direito, as doenças miocárdicas, a fibrose do feixe de His e a OAAC foram as doenças mais frequentemente encontradas. Nos casos em que uma origem ou um trajeto anômalos da artéria coronária foram identificados, a parada circulatória ocorreu durante a indução da anestesia⁴, como no caso apresentado.

Anomalias congênitas das artérias coronárias, em que o vaso se origina na cúspide aórtica contralateral, são uma das causas cardiovasculares mais importantes de morte súbita

entre adultos jovens e atletas ^{2,5}. A fisiopatologia está provavelmente relacionada à angulação aguda, observada na origem do vaso, e à luz em fenda da artéria anômala, características que podem predispor a compressão arterial induzida pelo exercício, que resulta em isquemia miocárdica e arritmias ventriculares malignas ⁶. Outra explicação proposta é a lesão endotelial como resultado da compressão crônica e fluxo turbulento que leva ao vasoespasmismo em situações de esforço ⁷. A paciente em discussão apresentou um subtipo incomum retroaórtico, em que a artéria coronária esquerda cruza atrás da aorta junto ao átrio esquerdo. Apesar da maioria das paradas cardíacas secundárias à OAAC estar associada ao pico do exercício, existem relatos de colapso após a atividade física, no qual a reperfusão do tecido miocárdico isquêmico poderia desempenhar um papel no desenvolvimento de arritmias malignas ⁷.

No caso descrito, ambos os eventos ocorreram durante a fase de indução da anestesia, um período normalmente associado à hipotensão por causa da falta de estímulos cirúrgicos e altas concentrações plasmáticas das drogas anestésicas. O efeito cardiovascular mais proeminente da indução anestésica com propofol é uma queda súbita na pressão arterial, sendo que o componente sistólico pode diminuir 25% a 40% em relação aos valores pré-anestésicos. O componente diastólico e a pressão arterial média sofrem os mesmos efeitos ⁸, o que no caso em questão pode ter sido determinante de uma diminuição brusca da pressão de perfusão coronariana. É importante notar que quando o agente hipnótico usado foi o etomidato, uma droga sabidamente cardioestável, não foram observadas quaisquer intercorrências cardiovasculares. O fentanil, apesar de ser considerado cardioestável, tem efeitos vagotônicos que por vezes resultam em bradicardia intensa e sua combinação com o propofol é particularmente indutora de hipotensão ⁸. A succinilcolina se liga a todos os receptores autonômicos colinérgicos e ativa receptores nicotínicos em gânglios simpáticos e parassimpáticos e muscarínicos no nó sinusal cardíaco. A administração dessa droga predispõe ao surgimento de diferentes tipos de arritmias cardíacas e pode ter contribuído para o primeiro episódio de parada cardíaca apresentado pela paciente ⁸. Nossa hipótese é que, por causa da anatomia anômala da artéria coronária, ocorreu isquemia do miocárdio durante um período de hipotensão do bulbo da aorta induzida pelas drogas anestésicas. As arritmias ventriculares poderiam ter se originado como uma consequência direta da isquemia ou por causa da reperfusão do tecido isquêmico do coração.

Como a presença de uma OAAC é geralmente assintomática e os testes cardíacos da maioria dos pacientes com essa doença são normais ³, um elevado índice de suspeita é necessário para o diagnóstico. Possíveis manifestações incluem: síncope, palpitações, angina e dispneia desproporcional ao grau de exercício executado. Dor torácica é o sintoma mais provável de conduzir à angiografia coronária, quando o diagnóstico é geralmente feito ⁶. Um relato de qualquer um desses sintomas de alerta deve levantar a suspeita de doença cardíaca e testes específicos devem ser considerados mesmo em pacientes de baixo risco, especialmente quando

uma cirurgia de grande porte está sendo planejada. Em nossa paciente, a avaliação clínica e os exames complementares feitos antes da primeira cirurgia não sugeriam quaisquer problemas cardíacos e o evento adverso não poderia ter sido evitado. Depois da primeira parada, o eletrocardiograma de 12 derivações, a radiografia de tórax, o teste ergométrico e o ecocardiograma foram feitos, mas não revelaram quaisquer anormalidades cardíacas. O ecocardiograma pode ocasionalmente ser útil na avaliação da anatomia coronária e no diagnóstico de OAAC, mas existem muitas limitações, que incluem a necessidade de uma suspeita pré-exame. Este caso é bastante ilustrativo ao mostrar que todos os esforços devem ser feitos para avaliar as possíveis causas cardiovasculares de parada cardíaca súbita, especialmente nos casos em que uma causa secundária não estiver claramente identificada.

Até recentemente, a coronariografia foi o técnica padrão para identificar a OAAC. Com os avanços tecnológicos da angiografia por ressonância magnética (ARM) e por tomografia computadorizada *multislice*, ambas as técnicas tornaram-se superiores à angiografia coronariana de raios X e são recomendadas para o diagnóstico e a caracterização das anomalias coronarianas ⁹. Quando disponível, a ARM deverá ser o método preferido, pois oferece excelente precisão, sem expor o paciente à radiação ionizante ou aos meios de contraste iodado. Esses exames, pouco invasivos, devem ser feitos após quaisquer casos de parada cardíaca inesperada.

Os pacientes com sintomas incapacitantes, como síncope evidências de isquemia miocárdica ou arritmias ventriculares, deverão ser levados para cirurgia. A revascularização do miocárdio é a estratégia padrão, mas outras técnicas, como a ostioplastia, já foram descritas ¹⁰. Não há consenso a respeito do tratamento das apresentações mais leves, pois estudos de prognóstico suficientemente grandes são escassos. Evitar exercícios extenuantes, uso de β -bloqueadores e a angioplastia coronariana são as opções terapêuticas atuais para a cirurgia ⁶.

REFERÊNCIAS/REFERENCES

1. Gualandro DM, Yu PC, Calderaro D et al. – II Diretriz de Avaliação Perioperatória da Sociedade Brasileira de Cardiologia. Arq Bras Cardiol, 2011;96(3 supl.1):1-68.
2. Maron BJ – Sudden death in young athletes. N Engl J Med, 2003;349:1064-1075.
3. Basso C, Maron BJ, Corrado D et al. – Clinical profile of congenital coronary artery anomalies with origin from the wrong aortic sinus leading to sudden death in young competitive athletes. J Am Coll Cardiol, 2000;35:1493-1501.
4. Tabib A, Loire R, Miras A et al. – Unsuspected cardiac lesions associated with sudden unexpected perioperative death. Eur J Anaesthesiol, 2000;17:230-235.
5. Eckart RE, Scoville SL, Campbell CL et al. – Sudden death in young adults: a 25-year review of autopsies in military recruits. Ann Intern Med, 2004;141:829-834.
6. Angelini P – Coronary artery anomalies: an entity in search of an identity. Circulation, 2007;115:1296-1305.
7. Saeed M, Gabara R, Strasberg B et al. – Reperfusion-related polymorphic ventricular tachycardia as a possible mechanism of sudden death in patients with anomalous coronary arteries. Am J Med Sci, 2005;329:327-329.

8. Miller RD – Miller's anesthesia. 7th ed. Philadelphia: Churchill Livingstone/Elsevier, 2010.
9. Bluemke DA, Achenbach S, Budoff M et al. – Noninvasive coronary artery imaging: magnetic resonance angiography and multidetector computed tomography angiography: a scientific statement from the American Heart Association Committee on Cardiovascular Imaging and Intervention of the Council on Cardiovascular Radiology and Intervention, and the Councils on Clinical Cardiology and Cardiovascular Disease in the Young. *Circulation*, 2008;118:586-606.
10. Garcia-Rinaldi R, Sosa J, Olmeda S et al. – Surgical treatment of right coronary arteries with anomalous origin and slit ostium. *Ann Thorac Surg*, 2004; 77:1525-1529.

Resumen: Daher M, Zanatta AR, Henz BD, Silva MC, Santos SN, Leite LR – Parada Cardíaca Súbita en Anestesia General Como la Primera Manifestación del Origen Anómalo de Arteria Coronaria Izquierda.

Justificativa y objetivos: El relato de caso describe una situación rara y potencialmente fatal asociada con la administración de anestesia. Nuestro objetivo fue discutir las causas de parada cardíaca súbita en el período perioperatorio en pacientes aparentemente sanos y la fisiopatología de las anomalías de origen de las arterias coronarias como una causa de parada cardíaca súbita.

Relato de caso: Mujer de 44 años, sin sintomatología anterior de enfermedad coronaria o arritmias, que presenta una parada cardíaca súbita durante la aplicación de la anestesia general en dos situaciones distintas. En el primer episodio, la paciente tenía un cuadro de abdomen agudo pero hemodinámicamente estable. Después de la inducción anestésica, ocurrió una bradicardia e hipotensión arterial, refractarias a la reposición de volumen y vasopresores. El cuadro evolucionó con asistolia. La paciente fue reanimada con éxito y recibió alta en buenas condiciones. En el segundo episodio, un año después del primero, la paciente estaba en buenas condiciones clínicas para la realización de una cirugía electiva. Después de la inducción anestésica, desarrolló una taquicardia ventricular seguida por asistolia, que fue rápidamente revertida. Después de una extensa investigación, fue identificado un origen anómalo de la arteria coronaria izquierda.

Conclusiones: Nuestro relato es ilustrativo porque enfatiza que una investigación diagnóstica minuciosa debe ser realizada en los casos de parada cardíaca súbita perioperatoria, incluso en los pacientes aparentemente sanos.

Descriptor: ANATOMÍA; ANESTESIA, General; COMPLICACIONES, Parada cardíaca; Muerte Súbita; Vasos Coronarios.