

# Hematoma Subdural Intracraniano Pós-Anestesia Subaracnóidea: Relato de Dois Casos e Revisão de 33 Casos da Literatura

Jane Auxiliadora Amorim, TSA<sup>1</sup>, Diana Souza Canuto dos Anjos Remígio<sup>2</sup>, Otávio Damázio Filho, TSA<sup>3</sup>, Marcos Aureliano Guerra de Barros<sup>4</sup>, Valentina Nicole Carvalho<sup>5</sup>, Marcelo Moraes Valença<sup>6</sup>

**Resumo:** Amorim JA, Remígio DSCA, Damázio Filho O, Barros MAG, Carvalho VN, Valença MM – Hematoma Subdural Intracraniano Pós-Anestesia Subaracnóidea: Relato de Dois Casos e Revisão de 33 Casos da Literatura.

**Justificativa e objetivos:** Hematoma subdural intracraniano é uma complicação rara pós-anestesia subaracnóidea. Relatamos dois casos de mulheres que desenvolveram hematoma subdural crônico pós-anestesia subaracnóidea, diagnosticados após a evolução clínica prolongada de cefaleia pós-punção dural (CPPD) e analisamos outros 33 casos encontrados em revisão da literatura.

**Relato dos casos:** Nos 35 pacientes (idade entre 20-88 anos, 19 homens), 14 tinham mais de 60 anos (40%) sendo 12 (86%) homens. A relação se inverte no grupo de pacientes mais jovens (< 60 anos), no qual há duas vezes mais mulheres (14:7). Dois picos de maior incidência foram observados: 30-39 anos (31%) e 60-69 anos (29%). O período de tempo decorrido entre o início dos sintomas até o diagnóstico variou entre 4 horas e 29 semanas. Cefaleia foi referida por 26/35 (74,3%) casos; alteração do nível de consciência em 14/35 (40,0%); vômitos em 11/35 (31,4%); hemiplegia ou hemiparesia em 8/35 (22,9%); diplopia ou paresia do VI nervo craniano em 5/35 (14,3%); e distúrbio da linguagem em 4/35 (11,4%). Os fatores contribuintes foram: gravidez, múltiplas punções, uso de anticoagulantes, anormalidades vasculares intracranianas e atrofia cerebral. Em 15 casos, não foi citado qualquer fator contribuinte. Quatro em 35 pacientes (11,4%) ficaram com sequelas neurológicas e 4/35 (11,4%) morreram.

**Conclusões:** A presença de qualquer um desses sinais ou sintomas mencionados serve de alerta para a possibilidade de ocorrer hematoma subdural intracraniano como complicação da punção dural, principalmente naqueles pacientes que apresentaram CPPD por mais de uma semana, quando uma investigação por neuroimagem se faz necessária.

**Unitermos:** COMPLICAÇÕES: cefaleia pós-punção; hematoma subdural; TÉCNICAS ANESTÉSICAS, Regional: subaracnóidea

[Rev Bras Anesthesiol 2010;60(6): 620-629] ©Elsevier Editora Ltda.

## INTRODUÇÃO

A anestesia subaracnóidea é uma técnica utilizada rotineiramente na prática anestésica. A incidência de complicações raras, porém graves, é de aproximadamente 0,05%<sup>1, 2</sup>. Após punção da dura-máter, intencional ou inadvertida, há risco de formação de hematoma subdural intracraniano, complicação rara e potencialmente fatal que pode ser

decorrente da síndrome de hipotensão liquórica<sup>3</sup>. Neste estudo, são relatados dois casos de hematoma subdural crônico intracraniano pós-anestesia subaracnóidea, diagnosticados após a evolução clínica prolongada de cefaleia pós-punção dural (CPPD). Uma revisão da literatura foi realizada e foram encontrados 33 outros casos de pacientes com hematoma subdural intracraniano como complicação da anestesia subaracnóidea.

## RELATO DOS CASOS E REVISÃO DA LITERATURA

### Caso 1

Mulher, 39 anos, ASA I, com história de cirurgia cesariana há dez anos, sob anestesia geral devido à falha da anestesia do neuroeixo. Negava história prévia de cefaleia, trauma, doença neurológica e coagulopatia. Exames pré-operatórios de rotina eram normais. Foi submetida a uma anestesia subaracnóidea em posição sentada, no interespaço L<sub>3</sub>-L<sub>4</sub>, com agulha Quincke 27G e 15 mg de bupivacaína hiperbárica, para histeroscopia cirúrgica. Houve falha total do bloqueio sensitivo e motor e uma segunda punção foi realizada com agulha e solução anestésica semelhantes, com sucesso. Dezoito horas após, apresentou cefaleia postural de forte intensidade na região frontotemporal sem

Recebido do Centro de Ensino e Treinamento em Anestesiologia dos Hospitais da Restauração (HR), Getúlio Vargas (HGV), e Oswaldo Cruz (HOC), Recife-PE.

Submetido em 10 de abril de 2010.

Aprovado para publicação em 4 de junho de 2010.

1. Mestra em Neurociências pela Universidade Federal de Pernambuco (UFPE), Anestesiologista, Corresponsável pelo CET/SBA dos CET/SBA HR, HGV e HOC, Recife-PE

2. ME3 do CET/SBA HR, HGV, HOC

3. Responsável pelo CET/SBA HR, HGV e HOC

4. Anestesiologista do HGV, Recife-PE

5. Neurologista, Doutora pela UFPE

6. Livre-Docente em Neurocirurgia, FMRP-USP, Professor Associado de Neurologia e Neurocirurgia, Departamento de Neuropsiquiatria da UFPE

Correspondência para:

Dra. Jane A. Amorim

Rua Conselheiro Nabuco, 151/1.302

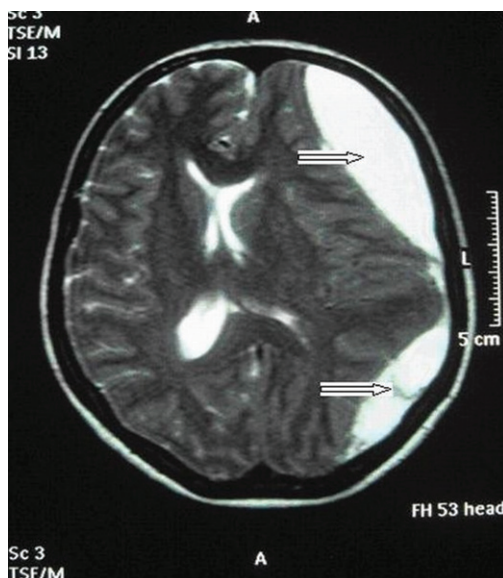
Casa Amarela

52070-010 – Recife, PE

Tel: 55 (81) 99747554

E-mail: janemarcos22@superig.com.br

sintomas ou sinais neurológicos associados. Foi diagnosticado CPPD e optou-se pelo tratamento conservador com analgésicos, hidratação venosa e repouso no leito. Vinte e quatro horas após, recebeu alta hospitalar com melhora parcial dos sintomas. Vinte dias após a punção, a paciente persistia com cefaleia moderada, diariamente, porém já não apresentava caráter postural. Nesse período, procurou o cirurgião e foi orientada a continuar com o uso de analgésicos e ir a um especialista em dor caso não houvesse melhora. Após 42 dias, a cefaleia tornou-se insuportável, acompanhada de náuseas e vômitos. Compareceu ao serviço de emergência e a ressonância magnética do crânio mostrou imagem de hematoma subdural intracraniano à esquerda, com desvio das estruturas da linha média intracraniana (Figura 1). A paciente, subsequentemente, foi submetida a trépano-perfurações, com a remoção do hematoma. Evoluiu com o desaparecimento dos sintomas e sem sequelas.

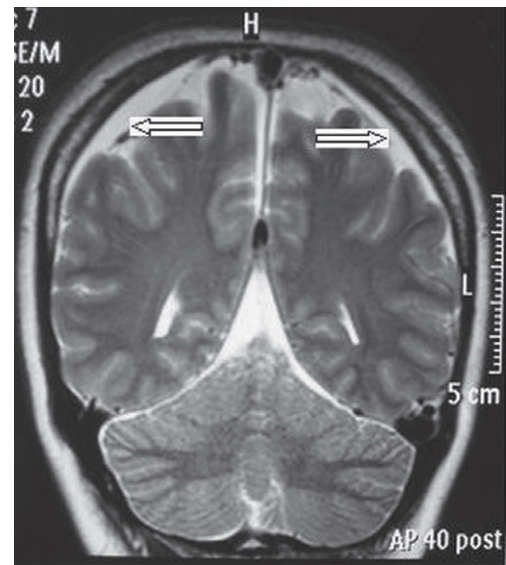


**Figura 1** – Ressonância Magnética do Crânio 42 dias Pós-anestesia Subaracnóideia mostrando a Imagem do Hematoma Subdural Crônico à Esquerda, com Desvio das Estruturas da linha Média Intracraniana para Direita.

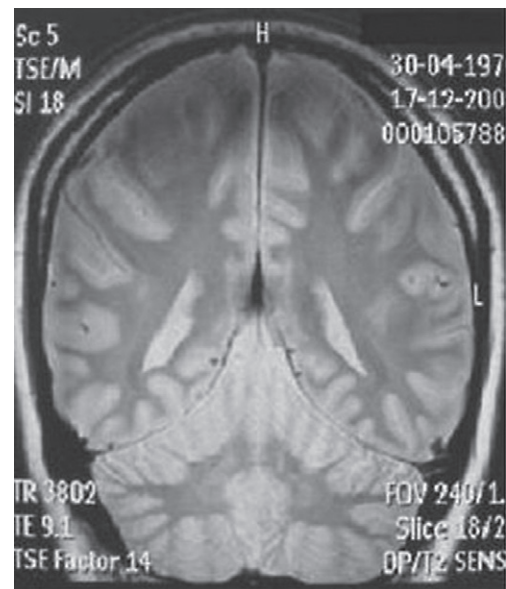
## Caso 2

Mulher, 32 anos, ASA I, gesta II/para I, submetida em posição sentada à anestesia subaracnóideia para cirurgia cesariana após a quarta tentativa de punção no interespaço L3-L4, com agulha Quincke 27G e 13 mg de bupivacaína hiperbárica, associada à morfina. Referia passado de parto cirúrgico, sob anestesia do neuroeixo, sem intercorrências. A gestação foi normal e não relatava história prévia de cefaleia, trauma, doença neurológica ou coagulopatia. Hemograma e coagulograma eram normais. Doze horas após a anestesia apresentou intensa cefaleia postural, em região frontal bilateral. Foi diagnosticada CPPD e optou-se pelo tratamento clínico. Recebeu alta hospitalar, com alívio parcial dos sintomas. A cefaleia postural persistiu por 27 dias, quando ocorreu mudança do caráter

postural para não postural da dor. Nesse período, procurou um serviço de emergência, por duas vezes, recebendo apenas analgésico. Após 40 dias, a cefaleia tornou-se insuportável. A ressonância magnética do crânio mostrou imagem sugestiva de hematoma subdural crônico na região frontoparietal bilateralmente (Figura 2) que exercia leve compressão sobre os hemisférios cerebrais. Optou-se pelo tratamento clínico com repouso, analgésicos e consultas subsequentes ao neurologista. Foram realizadas duas ressonâncias magnéticas de controle e, após 50 dias, houve reabsorção completa dos hematomas (Figura 3) e melhora clínica.



**Figura 2** – Ressonância Magnética do Crânio 40 dias Pós-anestesia Subaracnóideia mostrando Imagem Sugestiva de Hematoma Subdural Crônico na região Frontoparietal Bilateralmente.



**Figura 3** – Ressonância Magnética do Crânio mostrando a Reabsorção dos Hematomas 52 dias Após o Diagnóstico.

O tema foi revisado por meio da coleta de artigos publicados nos bancos de dados eletrônicos do PUBMED, LILACS e SCIELO. Na pesquisa bibliográfica, utilizou-se a combinação das seguintes palavras-chave: “*intracranial subdural hematoma*” e “*subarachnoid OR spinal anesthesia*”. Selecionados os artigos publicados até janeiro de 2010, em português, inglês e espanhol, foram encontrados 33 casos de pacientes com hematomas subdurais intracranianos após uma punção da dura-máter/aracnoide para anestesia subaracnóidea. A Tabela I mostra os dados demográficos e clínicos de 35 pacientes (incluindo os dois casos relatados neste artigo). Para a publicação dos dois casos, obteve-se consentimento livre e esclarecido das pacientes.

Nos 35 casos, a idade dos pacientes variou entre 20 e 88 anos ( $49 \pm 18$  anos; mediana 41 anos), 19 eram do sexo masculino e 16 do feminino. Quatorze pacientes (40%) tinham mais de 60 anos e, nessa população de idosos, 12 dos 14 (86%) eram homens (relação homem:mulher 6:1). Essa rela-

ção entre os gêneros se inverte no grupo de pacientes mais jovens (< 60 anos), em que há duas vezes mais mulheres ( $n = 14$ ) em relação aos homens ( $n = 7$ ) (relação homem:mulher 1:2). Houve dois picos de maior frequência entre os 30-39 anos e 60-69 anos de idade.

O tempo decorrido entre o início dos sintomas até o diagnóstico variou entre 4 horas e 29 semanas ( $22 \pm 35$  dias; mediana 14 dias). Cefaleia foi referida por 26/35 (74,3%) casos; alteração do nível de consciência em 14/35 (40,0%); vômitos em 11/35 (31,4%); hemiplegia ou hemiparesia em 8/35 (22,9%); diplopia ou paresia do VI nervo craniano em 5/35 (14,3%); e distúrbio da linguagem em 4/35 (11,4%). Os fatores contribuintes citados para essa complicação foram: gravidez, múltiplas punções, uso de anticoagulantes, anormalidades vasculares intracranianas e atrofia cerebral. Em 15 casos, não foi citado nenhum fator contribuinte. Quatro em 35 pacientes (11,4%) ficaram com sequelas neurológicas e 4/35 (11,4%) morreram.

**Tabela I** – Casos Relatados de Hematoma Subdural Intracraniano Pós-anestesia Subaracnóidea

Ref	Idade / sexo	Intervalo até diagnóstico	Fator(es) predisponente(s)	Agulha	Sintomatologia
28	69/M	48 dias	Nenhum	22G	Cefaleia, diplopia e confusão mental
29	37/M	6 dias	Múltiplas punções	25G Quincke	Coma
30	27/F	5 dias	Gravidez	26G	Hemiplegia esquerda e afasia
31	67/M	10 dias	Nenhum	22G	Desorientação e hiperreflexia
32	70/M	21 dias	Nenhum	22G	Cefaleia, vômitos, confusão e sonolência
33	63/M	29 dias	Nenhum	24G	Dor orbitária direita, disfasia e hemiplegia
34	50/M	30 dias	Nenhum	?	Cefaleia, déficit de memória e confusão
17	67/M	3 semanas	Múltiplas punções	5G	Cefaleia frontal e confusão mental
16	67/M	6 dias	Nenhum	22G Quincke	Coma
14	68/M	2 Semanas	Múltiplas punções	25G Quincke	Cefaleia e dor orbitária esquerda
35	63/F	11 dias	Anticoagulantes	22G	Cefaleia, fotofobia e hemiparesia
18	68/M	30 dias	Nenhum	22G	Cefaleia, confusão e vertigem
36	71/M	29 semanas	Nenhum	22G	Cefaleia, vômitos e mudança de personalidade
19	39/F	6 dias	Múltiplas punções	25G Quincke	Cefaleia, sonolência e vômitos
37	71/M	5 dias	Nenhum	22G Quincke	Cefaleia e vômitos
20	31/F	14 dias	Gravidez	22G	Sonolência e hemiparesia
38	42/M	10 dias	Anticoagulantes	27G Whitacre	Cefaleia frontal, vômitos e coma
39	29/F	1 dia	Gravidez	24G Sprotte	Cefaleia, fotofobia e vômitos
21	20/M	1 semana	Nenhum	23G Quincke	Cefaleia e vômitos
40	59/M	2 dias	Aneurisma cerebral	27G Whitacre	Cefaleia e confusão mental
41	28/F	6 horas	Gravidez	24G	Cefaleia, vômitos e hemiparesia
42	41/F	25 dias	Nenhum	19G	Cefaleia, paralisia abducente e diplopia
43	33/F	26 dias	Gravidez	21G	Cefaleia, vômitos e confusão mental
44	88/F	3 dias	Atrofia cerebral	25G Quincke	Confusão mental e sonolência
45	38/M	40 dias	Nenhum	22G Quincke	Cefaleia
22	38/F	2 semanas	Nenhum	27G	Diplopia e paralisia abducente
23	68/M	40 dias	Nenhum	24G Sprotte	Cefaleia
24	38/M	3 semanas	Nenhum	26G Whitacre	Cefaleia e hemiparesia
3	39/F	30 dias	Gravidez	26G Atraucan	Cefaleia e hemiparesia esquerda
25	29/F	20 dias	Gravidez/ Múltiplas punções	26G	Cefaleia e disfasia
46	31/F	8 dias	Gravidez/ Múltiplas punções	26G	Cefaleia e diplopia
47	26/F	< 1 dia	Gravidez	24G Quincke	Cefaleia, náuseas e vômitos
48	69/M	< 1 dia	Múltiplas punções	?	Confusão, hemiparesia e coma
Caso 1	39/F	42 dias	Dupla punção	27G Quincke	Cefaleia e vômitos
Caso 2	32/F	40 dias	Gravidez/ Múltiplas punções	27G Quincke	Cefaleia

Ref = referências; M = masculino e F = feminino.

## DISCUSSÃO

Cefaleia é a complicação mais frequente após punção da dura-máter/aracnoide intencional com fins diagnóstico, terapêutico e para anestesia subaracnoídea ou inadvertidamente durante a realização de uma anestesia epidural<sup>4</sup>. A característica patognomônica da CPPD é o caráter postural da cefaleia. Segundo os critérios diagnósticos da *International Headache Society* (2004, ICHD-II)<sup>5</sup>, a dor piora ou surge dentro de 15 minutos após o indivíduo sentar-se ou ficar de pé e melhora em tempo similar após deitar-se. Ocorre dentro de cinco dias após a punção e desaparece espontaneamente dentro de uma semana, ou até 48 horas pós-tampão sanguíneo peridural. Quando a cefaleia persiste, essa relação causal deve ser posta em dúvida e outras causas de cefaleia, de origem primária ou secundária, que podem simular ou mesmo coexistir com essa condição devem ser investigadas.

Neste estudo, em ambos os casos, a duração da cefaleia postural por mais de uma semana já não mais preenchia os critérios diagnósticos de CPPD. Estudos que avaliaram o tempo de curso da CPPD demonstraram que em aproximadamente 95% dos casos os sintomas desapareceram no período de cinco dias<sup>6,7</sup>. Em situações raras, a duração pode ser superior ao período estabelecido nos critérios diagnósticos, desde que os exames de neuroimagem comprovem ausência de lesões intracranianas e o líquido cefalorraquidiano (LCR) mostre hipotensão liquórica e ausência de infecção ou hemorragia<sup>4-7</sup>. Em estudo envolvendo 640 pacientes com CPPD, em uma das pacientes a cefaleia postural permaneceu por 15 dias. A ressonância magnética do-crânio não mostrou lesões expansivas intracranianas e, para a remissão da dor, realizou-se tampão sanguíneo peridural por duas vezes consecutivas<sup>7</sup>.

Após a punção da dura-máter/aracnoide, alguns fatores relacionados à técnica de punção a ao paciente estão associados à maior ocorrência de CPPD, tais como: calibre, desenho e direção do bisel da agulha de punção<sup>8,9</sup>, sexo feminino<sup>10</sup>, estado gestacional<sup>11</sup>, história prévia de CPPD<sup>12</sup>, densidade do LCR, espessura e elasticidade da dura-máter/aracnoide<sup>13</sup>. Alguns estudos evidenciaram que o orifício de punção pode permanecer aberto por até 18 semanas e o extravasamento de LCR pode chegar a 240 mL.dia<sup>-1</sup> em orifícios de 0,6 mm de diâmetro<sup>14,15</sup>, o que ocasiona a perda do mecanismo de autorregulação da pressão intracraniana e justifica a evolução prolongada do episódio de CPPD, gerando incapacidade e insatisfação do paciente com a anestesia. Ademais, a persistência da hipotensão liquórica pode tracionar e romper os vasos do espaço subdural levando à formação de hematoma entre a dura-máter e a aracnoide<sup>3</sup>, como aconteceu em ambos os casos descritos no presente artigo. Também com a hipotensão liquórica ou estresse do procedimento anestésico-cirúrgico e aumento da pressão arterial pode ocorrer hemorragia intracraniana secundária à ruptura de aneurisma cerebral ou malformação arteriovenosa, embora rara a localização subdural<sup>16</sup>. Nos casos que relatamos, a angiressonância dos vasos cerebrais não evidenciou presença de aneurisma ou malformação arteriovenosa.

Além da evolução prolongada da CPPD, outro sinal de alerta que não foi considerado precocemente, em ambos os casos, foi a mudança do caráter postural para o não postural da cefaleia, também observada em outros casos de hematoma subdural crônico pós-anestesia subaracnoídea reportados na literatura<sup>3,16-25,37,46</sup>. As manifestações clínicas do hematoma subdural dependem de idade, tamanho, localização, velocidade na formação da coleção sanguínea, compressão de estruturas intracranianas e das condições clínicas dos pacientes<sup>26,27</sup>. No entanto, o diagnóstico diferencial entre os sintomas neurológicos de hipotensão liquórica e hematoma subdural pode ser difícil, impedindo o diagnóstico precoce.

No hematoma subdural crônico pós-punção dural, o quadro clínico caracteriza-se pela evolução em duas fases: inicialmente, os pacientes apresentam cefaleia postural, associada ou não a sinais e sintomas neurológicos vestibulares, visuais ou auditivos. Pode ocorrer alívio da dor com o tratamento clínico habitual, porém, em geral, os sintomas persistem. A realização de tampão sanguíneo peridural, ao contrário do que acontece na CPPD, não melhora ou pode agravar os sintomas. Em uma segunda fase, há aumento gradual na intensidade da cefaleia que já não se relaciona com a posição ortostática e os sinais e sintomas neurológicos podem estar presentes – e, nesse período, não mais se relacionam à hipotensão liquórica, mas sim à hipertensão intracraniana. Em 3 dos 35 casos estudados na revisão da literatura, havia apenas relato de cefaleia. Em 31 dos 35 casos (89%), pelo menos um dos seguintes sinais estava presente (além da cefaleia): vômitos, diplopia, alteração cognitiva ou do nível de consciência, ou sinais neurológicos focais (e.g., déficit motor ou distúrbio de linguagem). Portanto, a presença de qualquer um desses sinais ou sintomas mencionados serve de alerta para a possibilidade de ocorrer hematoma subdural intracraniano como complicação da punção dural, principalmente naqueles pacientes que apresentaram CPPD.

Entre os fatores contribuintes nos 35 casos reportados, foram referidos, em ordem decrescente: gravidez, múltiplas punções, uso de anticoagulantes, anormalidades vasculares intracranianas e atrofia cerebral. Provavelmente, muitos desses fatores não foram sistematicamente investigados, como deve ter ocorrido no caso da atrofia cerebral comumente presente nos idosos. Entretanto, um dado importante foi o fato de 15 pacientes não apresentarem – ou não ter sido mencionado – qualquer fator contribuinte para essa complicação. Ademais, também foram reportados casos em que a anestesia subaracnoídea foi realizada com agulhas de fino calibre com biséis do tipo Witacre, Spotte e Atraucan, demonstrando que o uso dessas agulhas não abole o surgimento desse tipo de complicação. No primeiro caso descrito neste artigo, a paciente apresentou como fator contribuinte a dupla punção e, no segundo, o estado gestacional e as múltiplas tentativas de punção, que pode ter causado mais de um orifício de perfuração na dura-máter.

Entre os 35 casos reportados, em 27 pacientes foi necessária a drenagem cirúrgica. O tratamento conservador é indicado nas coleções pequenas, sem desvio das estruturas da linha média intracraniana e que não provocam repercussões clínicas relevantes, como foi indicado no segundo caso relatado. Vale



lembrar que, nas lesões bilaterais de volumes iguais, não se espera desvio das estruturas da linha média intracraniana. Quatro pacientes dos 35 casos revistos ficaram com sequelas neurológicas<sup>29,30,41,48</sup> e quatro morreram<sup>6,28,31,38</sup>.

Concluindo, a CPPD é uma complicação desagradável e que incapacita, na maioria das vezes, de forma transitória. Em raras situações, porém, pode haver complicações neurológicas de maior gravidade.

É fundamental para o diagnóstico do hematoma subdural crônico intracraniano o alto índice de suspeição nos pacientes que: (1) apresentam cefaleia postural com duração superior a uma semana; (2) não melhoraram ou pioraram da cefaleia com o tratamento clínico ou após a realização de um tampão sanguíneo peridural; (3) ocorreu mudança do caráter postural para o não postural da cefaleia; ou (4) apresentam outros sintomas e sinais neurológicos, além da cefaleia. Diante de qualquer uma dessas situações, torna-se obrigatória a investigação por meio de tomografia computadorizada ou ressonância magnética do crânio. Pacientes gestantes, idosos do sexo masculino que sofreram múltiplas punções e/ou que estão em uso de anticoagulantes ou de fármacos com atividade antiplaquetária parecem ser mais suscetíveis à formação de hematoma subdural após a realização de anestesia subaracnóideia e a observação mais cuidadosa é recomendada.

## REFERÊNCIAS / REFERENCES

- Aromaa U, Lahdensuu M, Cozaniis DA – Severe complications associated with epidural and spinal anaesthetics in Finland 1987-1993. A study based on patient insurance claims. *Acta Anaesthesiol Scand*, 1997;41:445-452.
- Auroy Y, Narchi P, Messiah A et al. – Serious complications related to regional anaesthesia: results of a prospective survey in France. *Anesthesiology*, 1997;87:479-486.
- Zeidan A, Farhat O, Maaliki H et al. – Does postdural puncture headache left untreated lead to subdural hematoma? Case report and review of the literature. *Int J Obstet Anesth*, 2006;15:50-58.
- Amorim JA, Maciel CMC, Damázio Filho O et al. Cefaleia pós-punção dural: fisiopatologia, diagnóstico e fatores de risco. *Rev Dor*, 2007;8:1014-1027.
- International Headache Society – International Classification of Headache Disorders (ICHD-II). Second Edition. *Cephalalgia*, 2004; (Suppl 1):1-160.
- Lybecker H, Djernes M, Schmidt JF – Postdural puncture headache (PDPH): onset, duration, severity, and associated symptoms. An analysis of 75 consecutive patients with PDPH. *Acta Anaesthesiol Scand*, 1995;39:605-612.
- Amorim JA, Valença MM – Cefaleia pós-punção dural: os novos critérios diagnósticos da ICHD II – 2004 devem ser modificados. *Migrâneas Cefaléias* 2008;11: 233-237.
- Imbelloni LE, Sobral MGS, Carneiro ANG – Cefaleia pós-raquianestesia e o desenho das agulhas. Experiência com 5050 Casos. *Rev Bras Anesthesiol*, 2001;51:43-52.
- Valença MM, Amorim JA, Barros MVG -. Risk factors for postdural puncture headache: experience with spinal anesthesia. *Cephalalgia* 2007;27:716-717.
- Wu CL, Rowlingson AJ, Cohen SR et al. – Gender and postdural puncture headache. *Anesthesiology*, 2006;105:613-618.
- Choi PT, Galinski SE, Takeuchi L et al. – PDPH is a common complication of neuraxial blockade in parturients: a meta-analysis of obstetrical studies. *Can J Anaesth*, 2003;50:460-469.
- Amorim JA, Valença MM – Postdural puncture headache is a risk factor for new postdural puncture headache. *Cephalalgia*, 2008;28:5-8.
- Kempen PM, Mocek CK – Bevel direction, dura geometry, and hole size in membrane puncture: laboratory report. *Reg Anesth*, 1997;22:267-272.
- Macon ME, Armstrong L, Brown EM – Subdural hematoma following spinal anesthesia. *Anesthesiology*, 1990;72:380-381.
- Eerola M, Kaukinen L, Kaukinen S – Fatal brain lesion following spinal anaesthesia. *Acta Anaesth Scand*, 1981;25:115-116.
- Beal JL, Royer JM, Freysz M et al. – Hematome sous-dural aigu intracranien d'origine arterielle apres rachianesthesie. *Ann Fr Anesth Reanim*, 1989; 8:143-145.
- Blake DW, Donnan G, Jensen D – Intracranial subdural haematoma after spinal anaesthesia. *Anaesth Intensive Care*, 1987;15:341-342.
- Van de Kelft E, De la Porte C, Meese G et al. – Intracranial subdural hematoma after spinal anesthesia. *Acta Anaesthesiol Belg*, 1991;42:177-180.
- Bisinoto FMB, Martins Sobrinho J, Augusto CM et al. Hematoma subdural encefálico após anestesia subaracnoidea. *Rev Bras Anesthesiol*, 1993;43:199-200.
- Akpek EA, Karaaslan D, Erol E et al. – Chronic subdural haematoma following caesarean section under spinal anaesthesia. *Anaesth Intensive Care*, 1999;27:206-208.
- Acharya R, Chhabra SS, Ratra M et al. – Cranial subdural haematoma after spinal anaesthesia. *Br J Anaesth*, 2001;86:893-895.
- Slowinski J, Szydlík W, Sanetra A et al. – Bilateral chronic subdural hematomas with neurologic symptoms complicating spinal anesthesia. *Reg Anesth Pain Med*, 2003;28:347-350.
- Landman DO, Jerome MD, Glass MB – Subdural hematoma after atraumatic spinal anesthesia. *J Clin Anesth*, 2005;17:379-381.
- Acharya R – Chronic subdural haematoma complicating spinal anaesthesia. *Neurol Sci*, 2005;25:348-350.
- Verdú, MT, Martínez-Lage JF, Alonso B et al. – Non-surgical management of intracranial subdural hematoma complicating spinal anesthesia. *Neurocirugia (Astur)*, 2007;18:40-43.
- Pereira CU, Andrade Filho AS – Hematoma Subdural Crônico no Idoso. em: Pereira CU, Andrade Filho AS – Neurogeriatria. Rio de Janeiro, Revinter, 2000;346-349.
- Mellergard P, Wisten O – Operations and re-operations for chronic subdural haematomas during a 25-year period in a well defined population. *Acta Neurochir (Wien)*, 1996;138:708-713.
- Welch K – Subdural hematoma following spinal anesthesia. *Arch Surg* 1959; 79:49-51.
- Pavlin DJ, McDonald JS, Child B et al. – Acute subdural hematoma an unusual sequela to lumbar puncture. *Anesthesiology*, 1979;51:338-340.
- Mantia AM – Clinical report of the occurrence of an intracerebral hemorrhage following post-lumbar puncture headache. *Anesthesiology*, 1998; 55:684-685.
- Newrick P, Read D – Subdural haematoma as a complication of spinal anaesthetic. *Br Med J*, 1982;285:341-342.
- Rudehill A, Gordon E, Rahn T – Subdural haematoma. A rare but life-threatening complication after spinal anaesthesia. *Acta Anaesthesiol Scand*, 1983;27:376-377.
- Jonsson LO, Einarsson P, Olsson GL – Subdural haematoma and spinal anaesthesia. A case report and an incidence study. *Anaesthesia*, 1983; 8:144-146.
- Giamundo A, Benvenuti D, Lavano A et al. – Chronic subdural hematoma after spinal anaesthesia. Case report. *J Neurosurg Sci*, 1985;29:153-155.
- Ortiz M, Aliaga L, Baturell C et al. – Intracranial subdural haematoma – a rare complication after spinal anaesthesia. *Eur J Anaesthesiol*, 1991;8:245-248.
- Baldwin LN, Galizia EJ – Bilateral subdural haematomas: a rare diagnostic dilemma following spinal anaesthesia. *Anaesth Intensive Care*, 1993;21:120-121.
- Bjarnhall M, Ekseth K, Bostrom S et al. – Intracranial subdural haematoma: a rare complication following spinal anaesthesia. *Acta Anaesthesiol Scand*, 1996;40:1249-1251.
- Cantais E, Behnamou D, Petit D et al. – Acute subdural hematoma following spinal anesthesia with a very small spinal needle. *Anesthesiology*, 2000;93:1354-1356.

39. Eggert SM, Eggers KA – Subarachnoid haemorrhage following spinal anaesthesia in an obstetric patient. *Br J Anaesth*, 2001;86:442-444.
40. Wells JB, Sampson IH – Subarachnoid hemorrhage presenting as post-dural puncture headache: a case report. *Mt Sinai J Med* 2002;69:109-110.
41. Sharma K – Intracerebral hemorrhage after spinal anesthesia. *J Neurosurg Anesthesiol*, 2002;14:234-237.
42. Alilou M, Halelfadl S, Caidi A et al. – Une nouvelle observation d'hematome sous-dural chronique intracranien au decours d'une rachianesthesie. *Ann Fr Anesth Reanim* 2003; 22:560-561.
43. Miyazaki S, Fukushima H, Kamata K et al. – Chronic subdural hematoma after lumbar-subarachnoid analgesia for a cesarean section. *Surg Neurol*, 1983;19:459-460.
44. Tan ST, Hung CT – Acute-on-chronic subdural haematoma: a rare complication after spinal anaesthesia. *Hong Kong Med J*, 2003;9:384-386.
45. Kelsaka E, Sarihasan B, Baris S et al. – Subdural hematoma as a late complication of spinal anesthesia. *J Neurosurg Anesthesiol*, 2003;15:47-49.
46. Ramos-Aparici R, Segura-Pastor D, Edo-Cebollada L et al. – Acute subdural hematoma after spinal anesthesia in an obstetric patient. *J Clin Anesth*, 2008;20:376-378.
47. Dawley B, Hendrix A – Intracranial subdural hematoma after spinal anesthesia in a parturient. *Obstet Gynecol* 2009;113:570-573.
48. Rocchi R, Lombardi EC, Marradi EI et al. – Intracranial and intraspinal hemorrhage following spinal anesthesia. *Neurol Sci*, 2009;30:393-396.

---

**Resumen:** Amorim JA, Remígio DSCA, Damázio Filho O, Barros MAG, Carvalho VN, Valença MM – Hematoma Subdural Intracranial Postanestesia Subaracnoidea: Relato de dos Casos y Revisión de 33 Casos de la Literatura.

**Justificativa y objetivos:** El hematoma subdural intracranial es una complicación rara postanestesia subaracnoidea. Relatamos aquí dos casos de mujeres que desarrollaron hematoma subdural crónico postanestesia Subaracnoidea, diagnosticados posteriormente a la evolución clínica prolongada de cefalea postpunción dural (CPPD), y analizamos otros 33 casos encontrados en una revisión de la literatura.

**Relato de los casos:** En los 35 pacientes (edad entre 20 y 88 años, 19 hombres), 14 tenían más de 60 años (40%) siendo 12 (86%) hombres. La relación se invierte en el grupo de pacientes más jóvenes (< 60 años), en donde encontramos dos veces más mujeres (14:7). En los picos de mayor incidencia se observaron: de 30 a 39 años (31%) y de 60 a 69 años (29%). El período de tiempo transcurrido entre el inicio de los síntomas hasta el diagnóstico varió entre 4 horas y 29 semanas. La cefalea fue relatada por 26/35 (74,3%) casos; la alteración del nivel de conciencia en 14/35 (40,0%); vómitos en 11/35 (31,4%); hemiplejía o hemiparesia en 8/35 (22,9%); diplopía o paresia del VI nervio craneal en 5/35 (14,3%); y disturbio del lenguaje en 4/35 (11,4%). Los factores contribuyentes fueron: el embarazo, múltiples punciones, uso de anticoagulantes, anomalías vasculares intracraniales y atrofia cerebral. En 15 casos, no se citó ningún factor contribuyente. En 4/35 (11,4%) pacientes quedaron con secuelas neurológicas y 4/35 (11,4%) fallecieron.

**Conclusiones:** La presencia de cualquier una de esas señales o síntomas mencionados, sirve de alerta para la posibilidad del apareamiento del hematoma subdural intracranial como complicación de la punción dural, principalmente en aquellos pacientes que presentaron CPPD durante más de una semana, haciéndose necesaria una investigación por neuro imagen.