

Anestesia para Intervenção Cirúrgica Endovascular na Aorta Abdominal*

Anesthesia for Endovascular Surgery of the Abdominal Aorta

Michelle Nacur Lorentz, TSA¹, Carlos Leonardo Alves Boni², Raquel Reis Soares, TSA¹

RESUMO

Lorentz MN, Boni CLA, Soares RR — Anestesia para Intervenção Cirúrgica Endovascular na Aorta Abdominal.

JUSTIFICATIVA E OBJETIVOS: O procedimento endovascular para correção de aneurisma de aorta é menos invasivo que o convencional, além de apresentar outras vantagens, como ausência de incisão abdominal, ausência de pinçamento da aorta e menor tempo de recuperação pós-operatória. Por se tratar de procedimento cirúrgico relativamente novo e apresentar uma série de alterações que devem ser conhecidas pelo anestesiológico foi realizado este trabalho com o objetivo de revisar os aspectos mais relevantes do procedimento endovascular e possibilitar manuseio anestésico mais adequado no perioperatório.

CONTEÚDO: Apresentação sucinta da técnica cirúrgica para reparo de aneurismas via endovascular, as possíveis vantagens e desvantagens do procedimento, bem como as complicações potenciais. Além disso, foram abordados os cuidados perioperatórios que o procedimento exige e as técnicas anestésicas que podem ser utilizadas.

CONCLUSÕES: O conhecimento das alterações provenientes do procedimento endovascular possibilita conduta anestésica mais adequada e melhora dos resultados perioperatórios nesses pacientes.

Unitermos: CIRURGIA, Vascular; DOENÇA, Vascular: aneurisma.

SUMMARY

Lorentz MN, Boni CLA, Soares RR — Anesthesia for Endovascular Surgery of the Abdominal Aorta.

BACKGROUND AND OBJECTIVES: Endovascular surgery for aneurism of the aorta is less invasive than the conventional procedure besides other advantages such as the absence of abdominal incision, absence of ligature of the aorta, and reduced post-

operative recovery time. Since it is a relatively new procedure and to presenting a series of changes that should be known by the anesthesiologist, the objective of this report was to review the most relevant aspects of endovascular surgery, allowing more adequate perioperative anesthetic management.

CONTENTS: A brief description of the technique of endovascular aneurism repair, possible advantages and disadvantages of its use, as well as potential complications are discussed.

CONCLUSIONS: Knowledge of the changes secondary to the endovascular procedure allows a more adequate anesthetic conduct and improves the postoperative results in those patients.

Key Words: DISEASE, Vascular: aneurism; SURGERY, Vascular.

INTRODUÇÃO

Os aneurismas são definidos como dilatação arterial localizada e permanente com aumento de mais que 50% do seu diâmetro normal. Os aneurismas da aorta abdominal (AAA) representam 65% de todos os aneurismas da aorta e 90% destes estão localizados abaixo das artérias renais. Em geral, acometem mais pacientes do sexo masculino na proporção de 4:1^{1,3}; também são mais comuns nos pacientes com idade superior a 65 anos, chegando a acometer 8% dos homens idosos². O tabagismo é por si só o maior fator de risco para a ocorrência de AAA e 90% dos pacientes com AAA fumam ou fumaram. A aterosclerose é considerada a causa dos aneurismas e os estudos mostraram relação direta destes com outras doenças cardiovasculares, como doença vascular carotídea e coronariana. Outras causas mais raras são herança genética, incluindo defeito da fibrina I (síndrome de Marfan) e uma condição rara que consiste em alteração do pró-colágeno tipo III (síndrome de Ehlers-Danlos tipo IV)³.

A história natural da doença é aumento progressivo do aneurisma culminando em ruptura e morte. Mais de 8.000 mortes ao ano acontecem nos Estados Unidos devido à ruptura de aneurismas abdominais⁴. Embora AAA seja a doença mais comum da aorta, os aneurismas da aorta torácica também são frequentes, bem como dissecações crônicas, transecções e outras situações com risco de morte. Nem todas essas lesões são possíveis de serem reparadas por via endovascular, embora Dellis e col. tenham descrito reparo endovascular de aneurisma roto de aorta descendente torácica⁵. Entretanto, já existem vários trabalhos que

*Recebido do (Received from) Biocor Instituto, Belo Horizonte, MG

1. Anestesiologista do Biocor Instituto

2. Anestesiologista do Hospital Life Center e do Biocor Instituto

Apresentado (Submitted) em 12 de julho de 2007

Aceito (Accepted) para publicação em 19 de junho de 2008

Endereço para correspondência (Correspondence to):

Dra. Michelle Nacur Lorentz

Rua Marquês de Maricá, 181/1.502 — Santo Antônio

30350-070 Belo Horizonte, MG

E-mail: mnacur@yahoo.com.br

© Sociedade Brasileira de Anestesiologia, 2008

sugerem que a ressecção endovascular em pacientes selecionados promove altos índices de sucesso de curto e médio prazo ⁶⁻⁸.

O procedimento endovascular foi idealizado como técnica por Dotter em 1969, porém só em 1990 foi realizado com sucesso por Parodi e col. ⁹. Desde então, tornou-se alternativa ao tratamento cirúrgico convencional que, por sua vez, é o tratamento-padrão até hoje. O procedimento endovascular foi desenvolvido com o propósito de oferecer tratamento menos traumático para correção de aneurismas. É uma alternativa, sobretudo para idosos, para pacientes de alto risco e com doenças associadas que interferem no risco do procedimento convencional.

A prótese endovascular é posicionada dentro do aneurisma, como mostrado na figura 1, sob controle radiológico necessitando para isso equipe multidisciplinar, composta de radiologista intervencionista, cirurgião vascular e anestesiologista ¹⁰. As suas principais vantagens (Quadro I) resi-

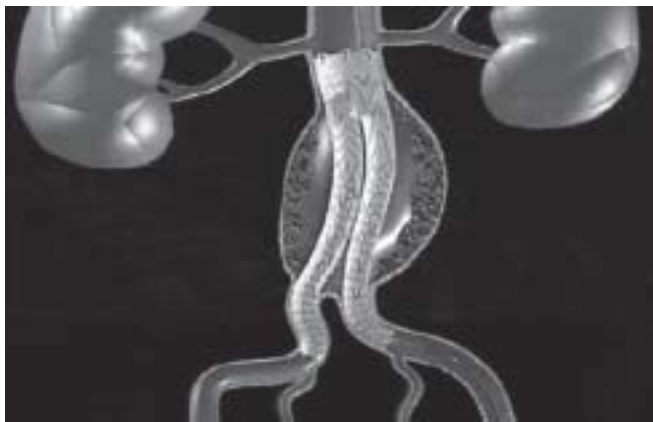

Figura 1 – Prótese Endovascular Excluindo um Aneurisma de Aorta Infra-renal.

dem em ser uma técnica menos invasiva com ausência de incisão abdominal, ausência de pinçamento da aorta, recuperação mais rápida do paciente e menor tempo de hospitalização. Por outro lado, podem ocorrer graves complicações perioperatórias que incluem ruptura do aneurisma e deslocamento da prótese demandando conversão cirúrgica.

No curto prazo o procedimento endovascular parece trazer benefícios no tocante a menores perdas sanguíneas, diminuição da morbidade e permanência hospitalar. Contudo, existem controvérsias em relação a esse procedimento no médio e no longo prazo. Na literatura médica há muitos trabalhos que questionam a durabilidade dessas próteses, bem como a mortalidade tardia desses pacientes. Outros estudos têm demonstrado mortalidade imediata semelhante, além de maior incidência de reoperações ¹⁰⁻¹⁶. Outro problema diz respeito aos custos, pois se por um lado existe uma diminuição da permanência hospitalar, por outro o preço da prótese é elevado, acarretando custo final mais alto que o procedimento aberto ¹⁹.

TÉCNICA CIRÚRGICA

Alguns critérios devem ser obedecidos para viabilizar a implantação das próteses endovasculares. As artérias femorais devem ter, no mínimo, 8 mm de diâmetro, pois a prótese fechada tem diâmetro externo de 7,5 mm. Outros parâmetros têm de ser avaliados, como a quantidade de placas ateroscleróticas no interior do aneurisma e na sua porção distal. A porção distal do aneurisma tem de estar livre de doença para garantir boa perfusão dos membros, minimizando a migração de placas ^{17,18}.

Obedecidos os critérios, o acesso endovascular é feito pelas artérias femorais, dissecadas de um lado e puncionadas por via percutânea do outro lado. Em geral, a reparação de aneurismas aórticos infrarrenais é feita via arteriotomia femoral; se a artéria femoral for muito tortuosa, a artéria

Quadro I – Vantagens e Desvantagens do Procedimento Endovascular

Vantagens	Desvantagens
– Técnica menos invasiva	– Custo final maior que os procedimentos abertos
– Ausência de incisão abdominal	– Sucesso de longo prazo ainda incerto necessitando mais estudos
– Ausência de pinçamento de aorta	– Pode ser necessária angioplastia de femoral para viabilizar a passagem da prótese
– Menores estresses metabólicos e hemodinâmicos no perioperatório	– Potencial dificuldade técnica na realização do implante da prótese
– Menor incidência de isquemia miocárdica perioperatória quando comparada com procedimento aberto	
– Menor necessidade de transfusões de sangue e menor incidência de coagulopatias	
– Rápida recuperação e deambulação precoce	
– Tempo de hospitalização 50% menor	
– Menor morbidade e mortalidade perioperatórias	

ilíaca pode ser utilizada. Após administração de heparina (1,5 a 2 mg.kg⁻¹) e conferência do tempo de coagulação ativado (TCA), a prótese intraluminal é introduzida na aorta. O procedimento é guiado por fluoroscopia e ecocardiograma transesofágico (ECO-TE). A migração distal da prótese pode ocorrer durante a colocação do dispositivo causando exclusão inadequada do aneurisma (*endoleak*). Várias técnicas foram sugeridas e usadas para evitar essa migração com diminuição do débito cardíaco. São elas: oclusão da aorta com balão de angioplastia, assistolia induzida pela adenosina, fibrilação ventricular induzida eletricamente e hipotensão arterial induzida^{20,21}. A hipotensão arterial induzida parece ser a técnica mais segura e menos invasiva utilizando-se nitroglicerina (NTG) ou nitroprussiato de sódio (NTP). No procedimento endovascular para reconstrução da aorta torácica descendente promove-se assistolia temporária enquanto o *stent* é posicionado, podendo ser utilizada fibrilação ventricular induzida ou parada cardíaca com altas doses de adenosina. Além de promover assistolia, a adenosina é um potente vasodilatador coronariano e encefálico, havendo trabalhos que sugerem efeito de neuroproteção após isquemia aguda²². Contudo, são necessários estudos mais específicos para que esse efeito seja comprovado.

Em virtude da proximidade da aorta com o esôfago, o ecocardiograma transesofágico (ECO-TE) é um excelente recurso para diagnóstico e auxílio no tratamento das doenças de aorta. O ECO-TE orienta o posicionamento da prótese, a localização do local de ruptura do aneurisma e a saída das artérias da aorta evitando obstrução inadvertida de seus ramos.

Devem-se utilizar métodos para aquecer o paciente pelo risco de hipotermia, sobretudo nos procedimentos prolongados²³ e manter estabilidade hemodinâmica. Ao final do procedimento pode-se administrar antiinflamatório não-hormonal (AINH) ou corticosteróide em casos de contra-indicação ao AINH, com o intuito de diminuir a reação inflamatória do endotélio vascular pela prótese, administra-se também protamina lentamente com controle do TCA. O procedimento é em geral realizado por um cirurgião vascular ou radiologista intervencionista, mas deve-se estar atento à possibilidade de imediata conversão para procedimento aberto, sendo obrigatória a disponibilidade de unidade de terapia intensiva, sala cirúrgica, reserva de hemoderivados, bem como cirurgião vascular presente.

CONDUTA PERIOPERATÓRIA

Avaliação e Preparo Pré-Anestésico

A avaliação e o preparo pré-anestésico dos pacientes que serão submetidos a intervenções cirúrgicas não-cardíacas deve levar em consideração não somente o paciente como também a operação que está proposta. O procedimento cirúrgico endovascular de aorta deve ser classificado como procedimento de alto risco, assim como procedimentos cirúrgicos vasculares periféricos.

A decisão de realizar propedêutica cardíaca mais avançada deve ser baseada na história clínica e fatores predisponentes de cada paciente. Um esquema para avaliação pré-operatória esta ilustrado na Figura 2 e Tabela I⁵⁵.

Estão autorizados a serem submetidos à intervenção cirúrgica os pacientes que se submeteram a uma revascularização do miocárdio num prazo de até cinco anos, angiografia coronariana recente ou testes de isquemia recente sem sinais ou sintomas recorrentes, ou ainda pacientes que apresentem sinais menores na estratificação de risco cardiovascular e com uma tolerância moderada aos exercícios. Se os pacientes apresentarem sinais preditivos cardiovasculares maiores, com aumento do risco cardiovascular perioperatório, eles devem ser encaminhados diretamente à angiografia cardíaca, antes da cirurgia. Todos os outros pacientes devem ser encaminhados aos testes não-invasivos. Pacientes com doença pulmonar obstrutiva crônica preexistente, idade maior que 60 anos, classificação da *American Society of Anesthesiologists* (ASA) maior que 2 e insuficiência cardíaca congestiva, são de grande risco para complicações pulmonares no pós-operatório⁵⁶. Albumina sérica < 3,6 g.dL⁻¹ está relacionada com o aumento do risco da morbidade e mortalidade perioperatórias⁵⁶.

A espirometria pode ser um teste auxiliar, tanto para firmar o diagnóstico, como para otimizar o tratamento dos pacientes com doença obstrutiva crônica. Apesar disso, não há dados que sugiram um limiar espirométrico mínimo para a realização de cirurgias extratorácicas, nas quais os riscos são considerados inaceitáveis⁵⁵.

A otimização pré-operatória deve ser focada no tratamento da doença pulmonar subjacente. A cessação do uso do cigarro dias antes da operação traz mais riscos do que o seu uso contínuo⁵⁶. Tal fato pode ser causado por aumento na produção de muco e tosse, evento comum em pessoas que

Tabela I – Preditores Clínicos na Avaliação Pré-Operatória (adaptado de Baril et al.)

Preditores Clínicos Maiores	Preditores Clínicos Intermediários	Preditores Clínicos Menores
– Síndromes coronarianas instáveis	– Angina <i>pectoris</i> leve	– Idade avançada
– Doença valvar grave	– Insuficiência mitral pré-existente	– ECG anormal
– Disritmias	– <i>Diabetes mellitus</i>	– História de acidente vascular encefálico
– Insuficiência cardíaca congestiva	– Insuficiência cardíaca congestiva compensada	– Hipertensão arterial descontrolada

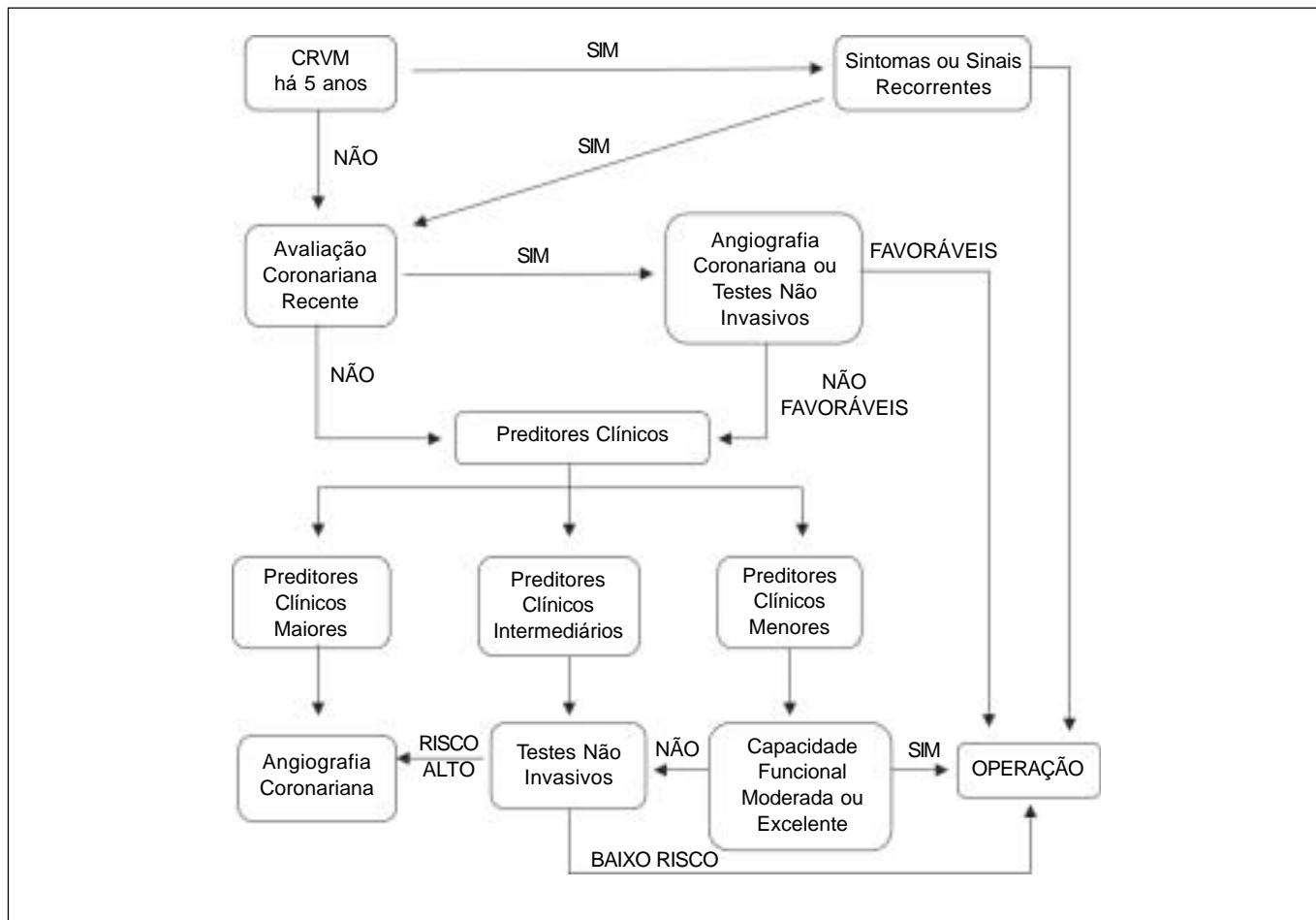


Figura 2 – Avaliação Pré-operatória (adaptado de Baril et al.).
CRVM – cirurgia de revascularização do miocárdio.

pararam de fumar recentemente. Estudo com 200 pacientes submetidos à revascularização do miocárdio registrou maior frequência de complicações pulmonares (57%) nos pacientes que pararam de fumar entre uma e oito semanas antes da operação⁵⁷. No grupo que não parou de fumar observou-se uma porcentagem de complicação pulmonar de 33% e no grupo que parou de fumar há mais de oito semanas a porcentagem de complicação foi de 12%⁵⁷.

Vários estudos clínicos com distribuição aleatória dos pacientes têm proposto o uso perioperatório de betabloqueador com o objetivo de diminuir a morbimortalidade após intervenções cirúrgicas não-cardíacas³¹⁻³³, embora outros não corroborem esses resultados³⁴. Mangano e col. encontraram, em 200 pacientes com risco de doença coronariana, mortalidade de 10% dois anos após operações não-cardíacas, ao passo que em pacientes não-tratados com betabloqueador a mortalidade foi de 21%³⁵. As estatinas parecem oferecer efeitos cardioprotetores no período perioperatório, porém são necessários mais estudos antes de recomendá-las como rotina^{36,37}. Entretanto, deve-se ter sempre em mente que esses pacientes necessitam de proteção do miocárdio³⁸⁻⁴⁵.

Monitorização

A monitorização básica constando de eletrocardiograma (ECG), oximetria de pulso (SPO₂), capnografia e medida da temperatura é obrigatória, sonda vesical é desejável, cateter intra-arterial é essencial não somente para medidas contínuas da pressão arterial (PIA), como também para coleta de amostras sanguíneas para exames. A pressão venosa central (PVC) raramente é necessária, a menos que o paciente apresente alguma doença associada que a justifique. Deve ser considerada para detecção precoce de alterações na pré-carga e administração de fármacos. A pressão de artéria pulmonar também é indicada em casos selecionados. O ECO-TE é utilizado em casos selecionados para determinar com mais precisão a anatomia dos vasos e guiar o posicionamento da prótese. Um acesso venoso de grosso calibre é importante para eventuais transfusões sanguíneas e administração rápida de fluidos. Tanto o acesso venoso quanto o arterial devem preferencialmente ser obtidos no membro superior direito deixando-se sempre o braço esquerdo livre para o cirurgião acessar a artéria axilar esquerda quando necessário, pois é a melhor opção para se acessar a aorta por causa da menor distância.

Técnica Anestésica

O reparo de aneurismas via endovascular pode ser feito sob diversas técnicas anestésicas, anestesia geral, anestesia regional e anestesia local associada à sedação²⁴⁻²⁶. A influência da técnica anestésica para o procedimento ainda precisa ser elucidada; contudo, existem situações em que uma técnica se sobrepõe à outra. A anestesia geral torna-se a técnica de escolha nas situações de acesso cirúrgico via retroperitoneal, insuficiência respiratória, coagulopatia, utilização de ECO-TE, tempo de procedimento muito longo ou recusa do paciente em se submeter a bloqueios²⁷.

Várias técnicas de bloqueios espinais têm sido usadas com sucesso nos procedimentos endovasculares e esta parece ser a preferência da maioria dos centros para abordagem dos aneurismas abdominais. Dentre as principais vantagens cita-se a prevenção da resposta cirúrgica ao estresse, associada à intubação traqueal, diminuição da resposta inflamatória, ausência de ventilação mecânica em pacientes com doenças pulmonares e cardíacas graves, além da possibilidade de analgesia pós-operatória. Dentre os bloqueios têm sido reportados bloqueio peridural e bloqueio subaracnóideo com e sem cateter, além de bloqueio peridural combinado com o bloqueio subaracnóideo^{11,54}. O uso de anestesia peridural ou subaracnóidea contínua parece ser a preferência da maioria dos centros. Quando a opção for por bloqueios espinais, deve-se estar atento ao intervalo necessário entre o bloqueio e a heparinização para que seja mínima a prevalência de hematomas peridurais, que, sabidamente, aumenta quando o bloqueio é realizado há menos de duas horas da heparinização.

Hernetta e col. descreveram o uso da anestesia local associada à sedação em 47 pacientes²⁵. Destes, apenas um demandou conversão para anestesia geral e todos apresentavam comorbidades significativas. Neste estudo não houve complicações cardiopulmonares nos primeiros 30 dias de pós-operatório. Entretanto, é importante lembrar a possibilidade de analgesia inadequada, dor perioperatória, além do estresse que esse tipo de anestesia pode causar ao paciente.

Qualquer que seja a escolha anestésica ela deve se basear no tempo e na habilidade da equipe cirúrgica²⁸, deve ser previamente discutida com o cirurgião e deve-se estar preparado para a possibilidade de conversão imediata para procedimento aberto.

CONTROLE HEMODINÂMICO INTRA-OPERATÓRIO

As alterações hemodinâmicas que ocorrem durante o procedimento convencional são substituídas por outras durante operação endovascular. Neste procedimento não há laparotomia, pinçamento da aorta da aorta ou grandes perdas sangüíneas. Hernetta e col. demonstraram perda sangüínea média no procedimento endovascular de 623 mL com apenas três, num total de 47 pacientes, demandando transfusão de sangue. A necessidade média de fluidos foi de

2.491 mL²⁵. Resultado de estudo multicêntrico que comparou a perda sangüínea no procedimento aberto com o endovascular²⁹ mostrou perda 60% menor no endovascular (650 mL) com relação ao aberto (1.600 mL), o que resultou em menor necessidade de transfusão de sangue nos procedimentos endovasculares (12% *versus* 40%). Por outro lado, o anestesiológico deve escolher a técnica anestésica mais adequada, lembrar que o paciente estará anticoagulado, manter boa hidratação no intra- e pós-operatório para diminuir lesão renal causada pelo contraste utilizado durante todo o procedimento, fornecer condições adequadas para a implantação da prótese e estar preparado para a conversão cirúrgica. A anticoagulação deve ser monitorada periodicamente para manter o TCA em torno de 250 segundos, o que significa a necessidade de doses adicionais de heparina em procedimentos prolongados. Ao final do procedimento usa-se protamina para reverter os efeitos da heparina. Alguns autores preferem aguardar que o TCA se normalize sem a protamina a fim de evitar seus efeitos deletérios. Durante o posicionamento da prótese são necessários períodos de hipotensão arterial que podem ser obtidos por meio de várias técnicas objetivando manter a PIA em torno de 60 mmHg. Vários trabalhos indicam o uso de nitroglicerina ou nitroprussiato de sódio; alternativamente pode-se aumentar a dose de anestésicos voláteis ou administrar dose adicional de anestésico local por meio do cateter se o paciente está sob efeito de bloqueio contínuo.

Há vários relatos de uso de esmolol e adenosina por via venosa com a intenção de promover bradicardia e assistolia ventricular durante a colocação do *stent*. Essa técnica tem o intuito de prevenir a migração distal da prótese como resultado do fluxo propulsivo durante a sístole, em reconstruções de aorta torácica. Contudo, essa técnica era usada no começo dos procedimentos endovasculares, quando os tempos de expansão das próteses eram muito maiores. Com o avanço da técnica e com os novos modelos de prótese (Figura 3), conseguiu-se reduzir o tempo de expansão e a migração da prótese, diminuindo a necessidade da realização de assistolia e hipotensão, com suas conseqüências. Em geral, a adenosina é utilizada na terapêutica para tratar

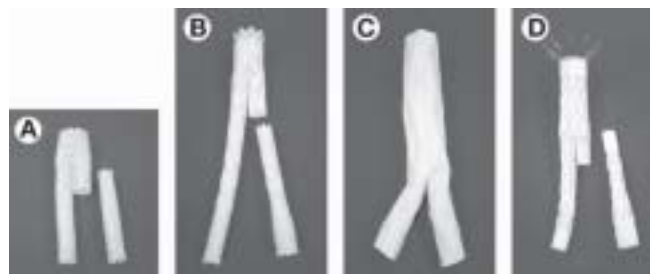


Figura 3 – Próteses Vasculares Aprovadas pelo FDA: (A) AneuRx®, (B) Excluder®, (C) Powerlink®, (D) Zenith® (possui ganchos metálicos proximais para facilitar sua fixação e consequentemente, evitar sua migração) .

taquicardia supraventricular, pois após a injeção em *bolus* ocorre redução da frequência cardíaca até o completo bloqueio A-V e sua duração de ação é pequena com retorno da estabilidade hemodinâmica em 10 segundos. A dose no procedimento endovascular varia de 24 a 90 mg e pode resultar em isquemia do miocárdio, fibrilação atrial com necessidade de cardioversão, bloqueios cardíacos transitórios e prolongados períodos de assistolia com necessidade de marca-passo.

COMPLICAÇÕES

A despeito de ser considerado procedimento minimamente invasivo, várias complicações estão associadas ao reparo endovascular de aneurismas⁴⁶⁻⁴⁹, dentre elas cita-se a ruptura do aneurisma que pode ser evento desastroso e exige intervenção imediata. Os fatores de risco são o local de implantação da endoprótese e a sua dimensão. A hipotensão arterial pode resultar de migração ou mau posicionamento da prótese com oclusão vascular ou não-exclusão completa do aneurisma (*endoleak*), embolização distal da artéria com placas ateroscleróticas ou trombos, isquemia de membros ou de ruptura da aorta. O anesthesiologista deve ter um bom acesso venoso para rápida reanimação volêmica e monitorizar continuamente a PIA. No diagnóstico diferencial da hipotensão arterial deve-se lembrar de bloqueio simpático em caso de anestesia subaracnóidea ou peridural, alergia ao contraste e uso de fármacos ou agentes vasodilatadores.

O risco de infarto do miocárdio intra-operatório e pós-operatório⁵⁰, bem como de acidente vascular encefálico, está presente e não pode ser menosprezado. Os acidentes vasculares encefálicos são predominantemente isquêmicos ou embólicos, sendo a aterosclerose aórtica um fator independente de risco para essa grave complicação^{51,52}. É de extrema importância a manutenção de ritmo sinusal, já que a fibrilação atrial é uma das maiores causas de acidente vascular encefálico perioperatório.

Pode ocorrer isquemia medular, sendo controverso o papel da drenagem do líquido cefalorraquidiano para proteção da perfusão da medula espinal em procedimentos cirúrgicos torácicos abertos, embora seja amplamente empregado. Alguns autores aplicam essa técnica no procedimento endovascular, além de evitar hipertermia e hipotensão arterial induzida.

A síndrome pós-implantação pode ocorrer e é caracterizada por febre, elevação da proteína C reativa e leucocitose na ausência de infecção. Dura de dois a dez dias e responde a administração de antiinflamatórios não-hormonais. Supõe-se que haja resposta inflamatória significativa resultante da ativação do endotélio por manipulação da prótese. Às vezes, por excessiva permeabilidade capilar, pode ocorrer quadro grave de hipovolemia, diminuição do retorno venoso, insuficiência respiratória e coagulação intravascular disseminada.

CONCLUSÃO

Os pacientes que se submetem aos procedimentos cirúrgicos de aorta têm alta incidência de doença vascular em outros locais, como na circulação coronariana e encefálica, hipertensão arterial, desordens respiratórias, metabólicas e renais. O procedimento cirúrgico endovascular para reparo de doenças na aorta é uma alternativa relativamente nova para o tratamento convencional. Sua principal vantagem é ser menos invasiva que as reconstruções vasculares convencionais. Além disso, o período de oclusão da aorta é desprezível, o estresse hemodinâmico e o metabólico parecem menores e o paciente pode deambular e receber alta hospitalar mais precocemente. Embora apresente potenciais vantagens, são necessários mais trabalhos comparativos, bem como seguimento tardio desses pacientes⁵³. Aos anesthesiologistas cabe entender que sua importância para o sucesso do procedimento depende do conhecimento da técnica cirúrgica e das complicações para que possam prover anestesia adequada nas diferentes fases do procedimento.

Anesthesia for Endovascular Surgery of the Abdominal Aorta

Michelle Nacur Lorentz, TSA, M.D.; Carlos Leonardo Alves Boni, M.D.; Raquel Reis Soares, TSA, M.D.

INTRODUCTION

Aneurisms are defined as localized and permanent arterial dilations with a more than 50% increase in its normal diameter. Abdominal aorta aneurisms (AAA) represent 65% of all aneurisms of the aorta, and 90% of them are below the renal arteries. They are more common in males than in females, in a proportion of 4:1¹⁻³, and in patients older than 65 years, affecting up to 8% of elderly men². Smoking in itself is the greatest risk factor for AAA and 90% of the patients with this disorder smoke or have smoked. Atherosclerosis is considered the cause of aneurisms, and studies have demonstrated the direct correlation between aneurisms and other cardiovascular disorders, such as carotid and coronary vascular disease; other less common causes include genetic inheritance, including the defect in fibrin I (Marphan's syndrome), and a rare condition consisting in changes in type III pro-collagen (type IV Ehlers-Danlos syndrome)³.

The natural history of this disease is the progressive increase of the aneurysm, culminating with its rupture and death. In the United States, more than 8,000 deaths a year are due to ruptures abdominal aneurisms⁴. Although AAA is the most common disease of the aorta, aneurisms of the thoracic aorta are also frequent, as well as chronic dissections, tran-

sections, and other situations that represent a risk of death; and not all of those lesions can be repaired by the endovascular route, although Dellis et al. have described the endovascular repair of ruptured aneurysm in the descending thoracic aorta ⁵. However, several studies suggest that endovascular resection in selected patients has high short- and medium-term success rates ⁶⁻⁸.

The technique of endovascular surgery was first used by Dotter in 1969; however, only in 1990 it was successfully done by Parodi et al. ⁹ Since then it has become an alternative to the conventional surgery, which still is the gold standard. The endovascular procedure was developed as a less traumatic treatment for aneurysms. It is an alternative, especially for the elderly, high-risk patients, and those with associated diseases that influence with the risk of the conventional procedure.

The endovascular stent-graft is placed within the aneurism, as shown in figure 1, under fluoroscopic control and, there-

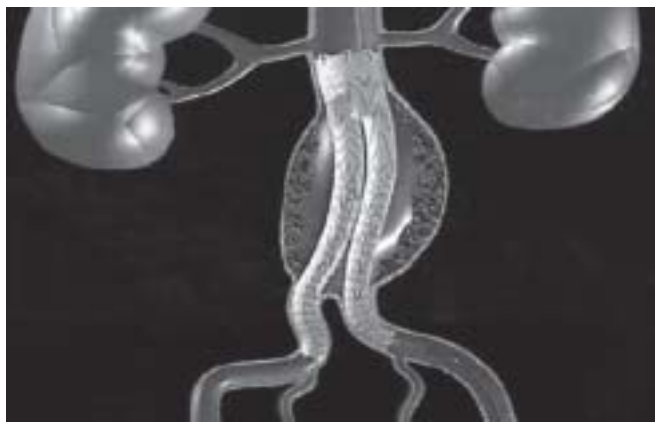

Figure 1 – Endovascular Stent-Graft Excluding an Aneurysm from Infrarenal Aorta.

fore, requires a multidisciplinary team, composed of and interventional radiologist, vascular surgeon, and anesthesiologist ¹⁰. Its main advantages (Chart I) include: a less invasive technique without the need of an abdominal incision, absence of aortic clamping, faster recovery, and reduced length of hospitalization. On the other hand, it is associated with serious perioperative complications that include rupture of the aneurism and dislocation of the stent-graft, requiring a change in procedure.

On the short-term, endovascular surgery seems to have benefits regarding reduced blood loss, morbidity, and hospital stay. However, there are controversies about the medium- and long term benefits of this procedure. In the medical literature, several studies question the durability of the stents, as well as the late mortality; other studies have demonstrated similar immediate mortality besides a higher incidence of reoperations ¹⁰⁻¹⁶. Another problem is related with cost issues because, on the one hand it decreases the length of hospitalization but on the other hand the stent is very expensive, which results in a higher cost than the open procedure ¹⁹.

SURGICAL TECHNIQUE

Some criteria should be observed to make it feasible the implantation of endovascular stent-grafts. The femoral arteries should be at least 8-mm wide because the closed stent has a diameter of 7.5 millimeters, and other parameters have been evaluated, such as the amount of atheromatous plaques in the aneurism and in its distal end. The distal end of the aneurism has to be free of disease to guarantee good perfusion of the limbs, minimizing the migration of plaques ^{17,18}. If those criteria are fulfilled, the endovascular approach is done through the femoral artery, which is dissected in one side and punctured on the other. The repair of infra-renal aortic aneurysms is usually done through a femoral arterio-

Chart I – Vantages and Disadvantages of Endovascular Surgery

Advantages	Disadvantages
<ul style="list-style-type: none"> – Less invasive technique. – Absence of abdominal incision. – Absence of aortic clamping. – Reduced perioperative metabolic and mechanical stress. – Reduced incidence of perioperative myocardial infarction when compared with opened surgeries. – Reduced need of blood transfusions and incidence of coagulopathies. – Fast recovery and early ambulation. – Length of hospitalization reduced by 50%. – Reduced perioperative morbidity and mortality. 	<ul style="list-style-type: none"> – More expensive than opened surgeries. – Long-term success is still uncertain, requiring further studies. – Femoral angioplasty may be necessary to make stent insertion viable. – Potential technical difficulty to implant the stent

tomy and, if the femoral artery is very tortuous, the iliac artery can be used. After the administration of heparin (1.5 to 2 mg.kg⁻¹) and confirmation of the activated clotting time (ACT), the intraluminal stent is introduced in the aorta. The procedure is guided by fluoroscopy and transesophageal echocardiogram (TE-ECHO). The distal migration of the stent during placement of the device is possible, causing inadequate exclusion of the aneurism (endoleak). Several techniques have been suggested to prevent this migration, which causes a reduction in cardiac output; they include: occlusion of the aorta by an angioplasty balloon, adenosine-induced asystole, electrically-induced ventricular fibrillation, and induction of hypotension^{20,21}. Induced hypotension seems to be the safer and less invasive, in which nitroglycerin (NTG) or sodium nitroprusside (NTP) is used. In endovascular surgery for repair of the descending thoracic aorta, temporary asystole is promoted during stent placement, and ventricular fibrillation or cardiac arrest induced with high doses of adenosine can also be used. Besides promoting asystole, adenosine is a powerful coronary and encephalic vasodilator, and studies have suggested that it has a neuroprotective effect after acute ischemia²². However, further specific studies are necessary to prove this effect.

Due to the proximity of the aorta and esophagus, transesophageal echocardiogram (TE-ECHO) is an excellent resource for the diagnosis and aid in the treatment of disorders of the aorta. It orients positioning of the stent, localization of the site of aneurismal rupture, and the outlet of arteries from the aorta, preventing inadvertent obstruction of its branches.

One should use methods to keep the patient warm due to the risk of hypothermia, especially in prolonged procedures²³, and to maintain hemodynamic stability. At the end of the procedure, non-steroidal anti-inflammatories (NSAIDs) or corticosteroids, in those cases NSAIDs are contraindicated, can be administered to reduce the inflammatory reaction of the vascular endothelium caused by the stent, and protamine is also administered slowly, controlled by the ACT. A vascular surgeon or an interventionist radiologist usually perform the surgery, but one should be aware of the possibility of immediate reversal of the surgery to an opened procedure and, therefore, an intensive care unit bed, an operating room, and blood products should be available, and a vascular surgeon should be present.

PERIOPERATIVE MANAGEMENT

Pre-Anesthetic Evaluation and Management

Pre-anesthetic evaluation and management of patients scheduled for non-cardiac surgeries should take into consideration both the patient and the type of the surgery. Endovascular surgery of the aorta, as well as peripheral vascular procedures, should be classified as a high-risk procedure. The decision to institute more advanced cardiac semiology should be based on the clinical history and predisposing factors of each patient. Figure 2 and Table I show a preoperative evaluation schedule⁵⁵.

Patients who underwent myocardial revascularization up to 5 years before the current procedure, recent coronary angiography or ischemia tests without recurrent signs or symptoms, or those who present minor stratification signs of cardiovascular risk with moderate tolerance to exercises, are entitled to undergo this surgical procedure. If patients have major predictive cardiovascular signs with increased perioperative cardiovascular risk they should be referred immediately for cardiac angiography before the surgery. All other patients should be referred for non-invasive tests.

Patients with pre-existing chronic obstructive pulmonary disease, older than 60 years, American Society of Anesthesiologists (ASA) classification greater than II, and congestive heart failure are at high risk for the development of postoperative pulmonary complications⁵⁶. Serum albumin 3.6 g.dL⁻¹ is related with increased perioperative morbidity and mortality risk⁵⁶.

Spirometry should be an auxiliary test, both diagnostically and to optimize the treatment of patients with chronic obstructive pulmonary disease. However, there are no data suggesting a minimal spirometric threshold for extra-thoracic surgeries in which risks are considered unacceptable⁵⁵.

Preoperative optimization should be focused on the treatment of concomitant pulmonary diseases. Smoking cessation a few days before the surgery is riskier than its continuous use⁵⁶. This could be due to the increased production of mucus and cough which are commonly seen in people who have stopped smoking recently. A study with 200 patients who underwent myocardial revascularization demonstrated greater frequency of pulmonary complications (57%) in patients who stopped smoking between one and eight weeks

Table I – Clinical Predictive Factors in Preoperative Evaluation (adapted from Baril et al.)

Major Clinical Predictive Factors	Intermediate Clinical Predictive Factors	Minor clinical Predictive Factors
– Unstable coronary syndromes	– Mild angina <i>pectoris</i>	– Advanced age
– Severe valvular disease	– Pre-existing mitral insufficiency	– Abnormal EKG
– Arrhythmias	– Diabetes mellitus	– History of stroke
– Congestive heart failure	– Compensated congestive heart failure	– Uncontrolled hypertension

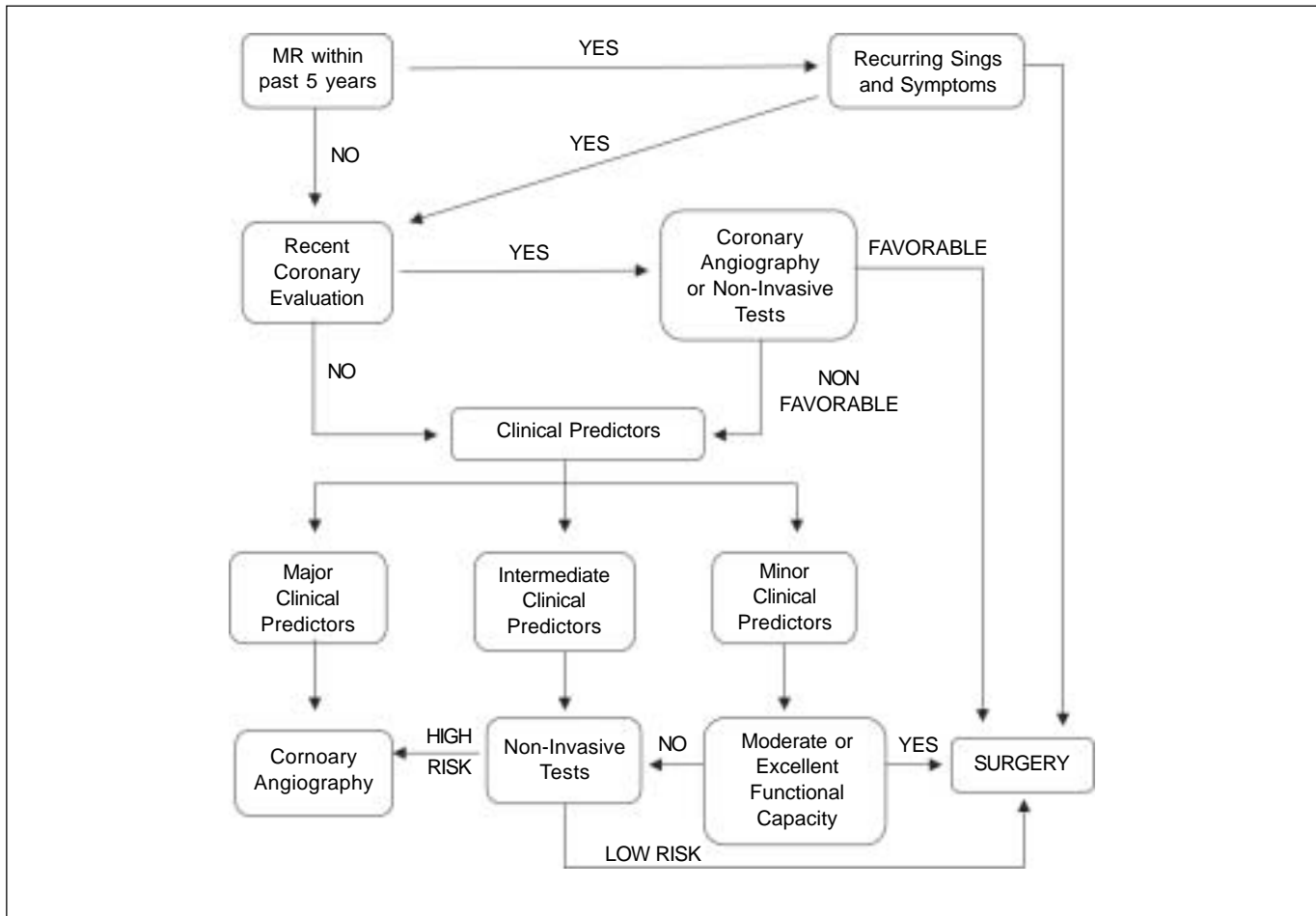


Figure 2 – Pre-operative Evaluation (adapted from Baril et al.).
MRV – miocardial revascularization.

before surgery⁵⁷. The group of patients who did not stop smoking had a 33% frequency of pulmonary complications, while the group of patients who stopped smoking more than eight weeks before surgery had a 12% risk of complications⁵⁷. Several randomized clinical studies have proposed the perioperative use of beta-blockers to decrease the morbidity and mortality after non-cardiac surgeries³¹⁻³³ while others have not corroborated their results³⁴. Mangano et al. found a 10% mortality rate two years after non-cardiac surgeries in 200 patients with risks for coronary heart disease, while patients who were not pre-treated with beta-blockers showed a 21% mortality rate³⁵. Statins seem to have a perioperative cardioprotective effect, but further studies are necessary before their use is routinely recommended^{36,37}. However, one should always remember that those patients need myocardial protection³⁸⁻⁴⁵.

Monitoring

Basic monitoring consists of electrocardiogram (EKG), pulse oximetry (SPO₂), capnography, and temperature, which are mandatory, a urinary indwelling catheter is desirable, an

intra-arterial catheter is essential both for continuous monitoring of the blood pressure (IABP) and to draw blood for laboratory tests. Central venous pressure (CVP) is rarely necessary, unless the patient have any associated disease to justify its use. It should be considered for early detection of pre-load changes and administration of drugs. Pulmonary wedge pressure is also recommended in selected cases. Transesophageal echocardiogram is used in selected cases for better determination of the anatomy of the vessels and to guide positioning of the stent. A large bore venous access is important for eventual blood transfusions and the fast administration of fluids. Both venous and arterial accesses should preferentially be obtained on the right upper limb leaving the left extremity for the surgeon to access the left axillary artery whenever necessary, since this is the best option to gain access to the aorta due to the shorter distance.

Anesthetic Technique

Endovascular aneurism repair can be done using different anesthetic techniques, such as general anesthesia, regional block, and local anesthesia associated with sedation²⁴⁻²⁶.

The influence of the anesthetic technique in the procedure has yet to be determined; however, there are times in which one technique is more beneficial than the others. General anesthesia is the technique of choice for retroperitoneal approaches, respiratory failure, coagulopathies, the use TE-ECHO, long-term surgeries, or refusal of the patient regarding regional blocks ²⁷.

Several spinal block techniques have been successfully used in endovascular surgeries, and this seems to be the technique of choice of most centers for abdominal aneurism. Prevention of the surgical response to stress, associated with tracheal intubation, reduction of the inflammatory response, absence of mechanical ventilation in patients with severe pulmonary and cardiac diseases, besides the possibility of postoperative analgesia, are among its main advantages. The use of epidural and subarachnoid blocks with and without catheter placement, besides epidural block combined with subarachnoid block have been reported ^{11,54}. The use of continuous epidural or subarachnoid blockade seems to be the technique of choice in most centers. When deciding to use spinal blocks one should be aware of the time interval necessary between the blockade and heparinization to reduce the changes of epidural hematomas, whose incidence is increased when the blockade is done within less than two hours from heparinization.

Hernetta et al. described the use of local anesthesia associated with sedation in 47 patients ²⁵ of which only one patient needed conversion to general anesthesia and all patients had significant comorbidities. Cardiopulmonary complications in the first 30 postoperative days were not observed in this study. However, one should remember the possibility of inadequate analgesia, perioperative pain, besides the stress that this type of anesthesia can cause to the patient.

Regardless of the anesthetic technique chosen, this decision should be based on the duration of the procedure and experience of the surgical team ²⁸, it should be previously discussed with the surgeon, and one should be prepared for the possibility of immediate reversal for the opened procedure.

INTRAOPERATIVE HEMODYNAMIC CONTROL

Hemodynamic changes that occur during the conventional procedure are substituted by other in endovascular surgery. This procedure is not associated with laparotomy, clamping of the aorta or loss of large amounts of blood. Hernetta et al. demonstrated a mean blood loss of 632 mL in this procedure, and only three out of 47 patients needed blood transfusion. The mean fluid requirement was 2,491 mL ²⁵. The results of a multicenter study that compared the blood loss between opened and endovascular surgeries ²⁹ demonstrated a blood loss 60% lower in the endovascular (650 mL) than in the opened (1,600 mL) surgery, resulting in a reduced need of blood transfusion in endovascular procedures (12% *versus* 40%). On the other hand, the anesthesiologist should

choose the most adequate technique, remember that the patient is anticoagulated, maintain good intra- and postoperative hydration to reduce the incidence of renal damage caused by the contrast used during the procedure, provide adequate conditions for stent placement, and be prepared for surgical conversion. Anticoagulation should be monitored periodically to maintain the ACT around 250 seconds, which means the need of additional doses of heparin in prolonged procedures. At the end of the surgery, protamine is used to reverse the effects of heparin. Some authors prefer to wait for the normalization of ACT without protamine to avoid the harmful consequences of its use. Periods of hypotension which can be obtained by several techniques to maintain IABP around 60 mmHg are necessary during placement of the stent. Several studies indicated the use of nitroglycerin or sodium nitroprusside; as an alternative, the dose of volatile anesthetics can be increased or additional doses of the local anesthetic can be administered through the catheter if the patient is under continuous blockade.

Several studies reported the use of intravenous esmolol and adenosine to promote bradycardia and ventricular asystole during stent placement. The objective of this technique is to prevent the distal migration of the stent resulting from the propulsive flow during systole in thoracic aorta repairs. However, this technique was used when endovascular surgery was first implanted, when the time of stent expansion was much greater. With the advance of the technique and with the new models of stent (Figure 3), the time of stent expansion and the incidence of stent migration were reduced, decreasing the need of asystole and hypotension and, therefore, their consequences. Adenosine is commonly used in the treatment of supraventricular tachycardia because a bolus injection causes a reduction in heart rate, and even complete AV block, it is a short-acting agent, with return of hemodynamic stability in 10 seconds. The dose used in endovascular surgeries varies from 24 to 90 mg and can result in myocardial ischemia, atrial fibrillation requiring cardioversion, transient cardiac blocks, and prolonged periods of asystole requiring the use of a pacemaker.

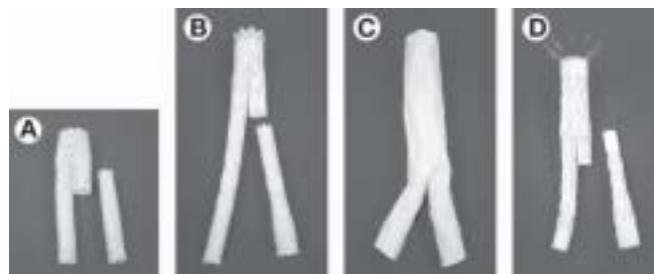


Figure 3 – Vascular Stents Approved by the FDA: (A) AneuRx[®], (B) Excluder[®], (C) Powerlink[®], (D) Zenith[®] (it has proximal metallic hooks to allow for easier fixation and, consequently, prevent its migration).

COMPLICATIONS

Despite being considered a minimally invasive procedure, several complications are associated with the endovascular repair of aneurisms⁴⁶⁻⁴⁹; among them is the rupture of the aneurism, which can be a disastrous event and demands immediate intervention. Risk factors for this complication include: site of stent placement and its size. Hypotension can result from the migration or improper positioning of the stent leading to vascular occlusion or incomplete exclusion of the aneurism (endoleak), distal arterial embolization with atherosclerotic plaques or thrombi, ischemia of the limbs, or rupture of the aorta. A good venous access must be available for fast volemic replacement and continuous IABP monitoring. The differential diagnosis of hypotension includes sympathetic blockade, in cases of subarachnoid or epidural blocks, allergy to the contrast medium, and use of vasodilators.

The intra- and postoperative risk of myocardial infarction⁵⁰ as well as strokes cannot be ignored. Strokes are predominantly ischemic or embolic, and aortic atherosclerotic is an independent risk factor for this severe complication^{51,52}. It is extremely important to maintain sinus rhythm, since atrial fibrillation is one of the causes of perioperative strokes.

Spinal cord ischemia may occur and the role of spinal cord fluid drainage to protect spinal cord perfusion in opened thoracic surgeries, although widely used, is controversial. Some authors use this technique in the endovascular surgery, besides avoiding hypothermia and induced hypotension.

Post-stent implantation syndrome may develop, being characterized by fever, increased C reactive protein levels, and leukocytosis in the absence of infection. It lasts from two to 10 days and responds to the administration of non-steroidal anti-inflammatories. It is assumed that the development of a significant inflammatory response secondary to endothelial activation by manipulation of the stent occurs. Occasionally, severe hypovolemia secondary to excessive capillary permeability, decreased venous return, respiratory failure due to excessive capillary permeability, and disseminated intravascular coagulation may develop.

CONCLUSIONS

Patients undergoing surgeries of the aorta have a high incidence of vascular disease in other sites, such as coronary and brain circulation, hypertension, and respiratory, metabolic and kidney disorders. Endovascular surgery for repair of the aorta is a relatively new alternative to the conventional treatment. Its main advantage consists of being a less invasive procedure than conventional vascular reconstructions; besides, the duration of aortic occlusion is negligible, hemodynamic and metabolic stresses seem to be reduced, and early ambulation and discharge from the hospital are also associated with this procedure. Although it has potential

advantages, further comparative studies are necessary, as well as the late follow-up of those patients⁵³.

It is up to anesthesiologists to understand their importance for the success of this procedure, since it depends on the knowledge of the technique and its complications so they can provide adequate anesthesia in its different phases.

REFERÊNCIAS – REFERENCES

01. Singh K, Bonna KH, Jacobsen BK et al. — Prevalence and risk factors for abdominal aortic aneurysms in a population-based study. *Am J Epidemiol*, 2001;154:236-244.
02. Norris EJ — Perioperative management of the patient undergoing aortic vascular surgery. *ASA Refresher 2005*;16; vol. 33: 187-202.
03. Gillum RF — Epidemiology of aortic aneurysm in the United States. *J Clin Epidemiol*, 1995; 48:1289-1298.
04. Lawrence PF, Gazak C, Bhirangi L et al. — The epidemiology of surgically repaired aneurysms in the United States. *J Vasc Surg*, 1999; 30:632-640
05. Delis KT, Gloviczki P, Bjarnason H et al. — Endovascular repair of ruptured saccular aneurysms of the descending thoracic aorta. *J Vasc Intervent Radiol*, 2006;17:1527-1533.
06. Dietrich EB — Endovascular surgery and pathology of thoracic aortic. *Am Heart Hosp J*, 2004; 2:89-92.
07. Eide TO, Romundstam L P, Saether OD et al. — A strategy for treatment of type III and IV thoracoabdominal aortic aneurysm. *Ann Vasc Surg*, 2004;18:408-413.
08. Tyler VS, Mackenzie KS, Tse LW et al. — Early outcomes after elective and emergent endovascular repair of the thoracic aorta. *J Vasc Surg*, 2006;43:677-683.
09. Parodi JC, Palmaz JC, Barone HD — Transfemoral intraluminal graft implantation for abdominal aortic aneurysms. *Ann Vasc Surg*, 1991;5:491-9.
10. Rutherford RB, Krupski WC — Current status of open versus endovascular stent-graft repair of abdominal aortic aneurysm. *J Vasc Surg*, 2004;39:1129-1139.
11. Nataraj V, Mortimer AJ — Endovascular abdominal aortic aneurysm repair. *Continuing Educ Anesth, Crit Care Pain*, 2004; 4:91-94.
12. Reilly LM — Endovascular repair of abdominal aortic aneurysm reduces perioperative morbidity and mortality. *J Cardiothorac Vasc Anesth*, 2003;17:655-658.
13. Lederle FA, Wilson SE, Johnson GR et al. — Immediate repair compared with surveillance of small abdominal aortic aneurysms. *N Engl J Med*, 2002; 346:1437-1444.
14. Powell JT, Greenhalgh RM — Small abdominal aortic aneurysms. *N Engl J Med*, 2003, 348:1895-1901
15. Blankensteijn JD, de Jong SECA, Prinssen M et al. — Two years outcomes after conventional or endovascular repair of abdominal aortic aneurysms. *N Engl J Med*, 2005; 9:2398-2405
16. Shames ML, Thompson RW — Abdominal aortic aneurysms. Surgical treatment. *Cardiol Clin*, 2002;20:563-578.
17. Santamore DC, Saldanha CL, Santamore WP — Endovascular repair of the abdominal aortic aneurysm. *Sem Cardiothorac Vasc Anesth*, 2003;7:213-222.
18. Kuchta KF — Endovascular abdominal aortic aneurysm repair. *Sem Cardiothorac Vasc Anesth*, 2003;7:205-211.
19. Clai DJ, Gray B, O'Hara PJ et al. — An evaluation of the costs to health care institutions of endovascular aortic aneurysm repair. *J Vasc Surg*, 2000;32:148-152.
20. Berned EO, Schmid EER, Lanchat MT et al. — Nitroglycerin to control blood pressure during endovascular stent-grafting of

- descending thoracic aortic aneurysms. *J Vasc Surg*, 2003;31:790-793.
21. Tanito Y, Masaiuki E — ATP-induced ventricular asystole and hypotension during endovascular D stenting surgery. *Can J Anaesth*, 1998;45:491-494.
 22. Plaschke K, Boeckler D, Schumacher H et al. — Adenosine-induced cardiac arrest and EEG changes in patients with thoracic aorta endovascular repair. *Br J Anaesth*, 2006;96:310-316.
 23. Frank SM, Fleisher LA, Breslow MJ et al. — Perioperative maintenance of normothermia reduces the incidence of morbid cardiac events. A randomized clinical trial. *JAMA*, 1997;277:1127-1134.
 24. Verhoeven EL, Cina C S, Tielliu IF et al. — Local anesthesia for endovascular abdominal aortic aneurysm repair. *J Vasc Surg*, 2005;42:402-409.
 25. Hernetta JP, Hodgson KJ, Mattos MA et al. — Feasibility of endovascular repair of abdominal aortic aneurysms with local anesthesia with intravenous sedation. *J Vasc Surg*, 1999;29:793-798.
 26. Park WY, Thompson JS, Lee KK — Effect of epidural anesthesia and analgesia on perioperative outcome: A randomized, controlled Veterans Affairs cooperative study. *Ann Surg*, 2001;234:560-571.
 27. Davies MJ, Silbert BS, Mooney PJ et al. — Combined epidural and general anaesthesia versus general anaesthesia for abdominal aortic surgery: A prospective randomised trial. *Anaesth Intensive Care*, 1993;21:790-794.
 28. Birkmeyer JD, Stukel TA, Siewers AE et al. — Surgeon volume and operative mortality in the United States. *N Engl J Med*, 2003;349:2117-2127.
 29. The UK Small Aneurysm Trial Participants — Mortality results for randomized controlled trial of early elective surgery or ultrasonographic surveillance for small abdominal aneurysms. *Lancet*, 1998;352:1649-1655.
 30. Garnett RL, MacIntyre A, Lindsay P et al. — Perioperative ischaemia in aortic surgery: combined epidural/general anaesthesia and epidural analgesia vs general anaesthesia and IV analgesia. *Can J Anaesth*, 1996;43:769-777.
 31. Urban MK, Markowitz SM, Gordon MA et al. — Postoperative prophylactic administration of beta-adrenergic blockers in patient at risk for myocardial ischemia. *Anesth Analg*, 2000;90:1257-1261.
 32. Raby KE, Brull SJ, Timimi F et al. — The effect of heart rate control on myocardial ischemia among high-risk patients after vascular surgery. *Anesth Analg*, 1999;88:477-482.
 33. Feringa, HH, Bax JJ, Boersma E et al. — High dose beta-blockers and tight heart rate control reduce myocardial ischemia and troponin T release in vascular surgery patients. *Circulation*, 2006;114:344-349.
 34. Yang H, Raymer K, Butler R et al. — The effects of perioperative beta blockade: results of the Metoprolol after vascular surgery. *Am Heart J*, 2006;152:983-990.
 35. Mangano DT, Layug EL, Wallace A et al. — Effect of atenolol on mortality and cardiovascular morbidity after noncardiac surgery. Multicenter Study of Perioperative Ischemia Research Group. *N Engl J Med*, 1996;335:1713-1720.
 36. Feringa, HH, Bax JJ, Poldermans D — Perioperative medical management of ischemic heart disease in patients undergoing noncardiac surgery. *Curr Opin Anaesthesiol*, 2007;20:254-260.
 37. Kertai MD, Boersma E, Westerhout CM et al. — Association between long-term statin use and mortality after successful abdominal aortic aneurysm surgery. *Am J Med*, 2004;116:96-103.
 38. Mangano DT, Goldman L — Preoperative assessment of patients with known or suspected coronary disease. *N Engl J Med*, 1995;333:1750-1756.
 39. Torela F, de Cossart L, Dimitri SK et al. — Routine beta-blockade in vascular surgery. *Cardiovasc Surg* 2003;11:459-463.
 40. Devereaux PJ, Beatti WS, Choi PT et al. — How strong is the evidence for the use of perioperative beta blockers in non-cardiac surgery? Systematic review and meta-analysis of randomised controlled trials. *BMJ*, 2005; 331:313-321.
 41. Lindenauer PK, Pekow P, Wang K et al. — Perioperative beta-blocker therapy and mortality after major noncardiac surgery. *N Engl J Med* 2005;353:349-361.
 42. London MG, Zaugg M, Schaub MC et al. — Peri-operative beta-adrenergic receptor blockade: Physiologic foundations and clinical controversies. *Anesthesiology*, 2004;100:170-175.
 43. Fleisher LA, Eagle KA — Clinical practice. Lowering cardiac risk in noncardiac surgery. *N Engl J Med*, 2001; 345:1677-1682.
 44. Licker M, Khatchaturian G, Schweizer A et al. — The impact of a cardioprotective protocol on the incidence of cardiac complications after aortic abdominal surgery. *Anesth Analg*, 2002; 95:1525-1533.
 45. Boersma E, Poldermans D, Bax JJ et al. — Predictors of cardiac events after major vascular surgery: Role of clinical characteristics, dobutamine echocardiography, and beta-blocker therapy. *JAMA*, 2001;285:1865-1873.
 46. Liguish J, Pearce JD, Edwards MS et al. — Analysis of medical risk factors and outcomes in patients undergoing open versus endovascular abdominal aortic aneurysm repair. *J Vasc Surg*, 2002;36:492-499.
 47. Ghansah JN, Murphy JT — Complications of major aortic and lower extremity vascular surgery. *Sem Cardiothorac Vasc Anesth*, 2004;8:335-361.
 48. Lee WA, Berceci SA, Huber TS et al. — Morbidity with retroperitoneal procedures during endovascular abdominal aortic aneurysm repair. *J Vasc Surg*, 2003;38:459-465.
 49. Lecamwasam HS, Hess D, Brown R et al. — Diaphragmatic paralysis after endovascular stent grafting of a thoracoabdominal aortic aneurysm. *Anesthesiology*, 2005;102:690-692.
 50. Le Manach Y, Perel A, Coriat P et al. — Early and delayed myocardial infarction after abdominal aortic surgery. *Anesthesiology*, 2005;102:885-891.
 51. Selim M — Perioperative stroke. *N Engl J Med*, 2007;356:706-713.
 52. Axelrod DA, Stanley JC, Upchurch GR Jr et al. — Risk for stroke after elective noncarotid vascular surgery. *J Vasc Surg*, 2004; 39:67-72.
 53. Starnes BW, Andersen CA, Ronsivalle JA et al. — Totally percutaneous aortic aneurysm repair. Experience and prudence. *J Vasc Surg*, 2006; 43:270-276.
 54. Baril DT, Kahn RA, Ellozy SH et al. — Endovascular abdominal aortic aneurysm repair: emerging developments and anesthetic considerations. *J Cardiothorac Vasc Anesth*, 2007; 21:730-742.
 55. Qaseem A, Snow V, Fitterman N et al. — Risk assessment for and strategies to reduce perioperative pulmonary complications for patients undergoing noncardiothoracic surgery: A guideline from the American College of Physicians. *Ann Intern Med*, 2006; 144:575-580.
 56. Smetana GW — Preoperative pulmonary evaluation: Identifying and reducing risks for pulmonary complications. *Cleve Clin J Med*, 2006;73:S36-S41.
 57. Warner MA, Offord KP, Warner ME et al. — Role of preoperative cessation of smoking and other factors in postoperative pulmonary complications: A blinded prospective study of coronary artery bypass patients. *Mayo Clin*, 1989;64:609-616.

RESUMEN

Lorentz MN, Boni CLA, Soares RR — Anestesia para Intervención Quirúrgica Endovascular en la Aorta Abdominal.

JUSTIFICATIVA Y OBJETIVOS: El procedimiento endovascular para la corrección del aneurisma de aorta es menos invasivo que

el convencional, además de presentar otras ventajas como la ausencia de incisión abdominal, ausencia de pinzamiento de la aorta y un menor tiempo de recuperación postoperatoria. Por tratarse de un procedimiento quirúrgico relativamente nuevo y por presentar una serie de alteraciones que deben ser conocidas por el anesthesiólogo, se realizó este trabajo con el objetivo de revisar los aspectos más relevantes del procedimiento endovascular y posibilitar el manejo anestésico más adecuado en el perioperatorio.

CONTENIDO: *Sencilla presentación de la técnica quirúrgica para la cura de aneurismas vía endovascular, las posibles ventajas y desventajas del procedimiento, como también las complicaciones potenciales. Además de eso, se abordaron los cuidados perioperatorios que el procedimiento exige y las técnicas anestésicas que pueden ser utilizadas.*

CONCLUSIONES: *El conocimiento de las alteraciones provenientes del procedimiento endovascular posibilita una conducta anestésica más adecuada y la mejora de los resultados perioperatorios en esos pacientes.*