

Efeitos de Concentrações Crescentes de Lidocaína Hiperbárica, Administradas no Espaço Subaracnóideo, sobre a Medula Espinhal e as Meninges. Estudo Experimental em Cães*

Effects of Increasing Spinal Hyperbaric Lidocaine Concentrations on Spinal Cord and Meninges. Experimental Study in Dogs.

Silvânia R.O. Pires¹; Eliana Marisa Ganem, TSA²; Mariângela Marques³; Yara Marcondes Machado Castiglia, TSA⁴.

RESUMO

Pires SRO, Ganem EM, Marques M, Castiglia YMM – Efeitos de Concentrações Crescentes de Lidocaína Hiperbárica, Administradas no Espaço Subaracnóideo, sobre a Medula Espinhal e as Meninges. Estudo Experimental em Cães

JUSTIFICATIVA E OBJETIVOS: Ainda não está bem estabelecida a concentração de lidocaína que é potencialmente capaz de determinar lesão no tecido nervoso. O objetivo desta pesquisa foi estudar os efeitos sobre a medula espinhal e as meninges, de concentrações crescentes de lidocaína administrada por via subaracnóidea, em injeção única através de agulha de Quincke.

MÉTODO: Após a aprovação da Comissão de Ética em Experimentação Animal, 40 cães adultos foram anestesiados com fentanil e etomidato e submetidos a punção subaracnóidea com agulha de Quincke 22G 21/2 para introdução de 1 mL, em 10 segundos, de solução glicosada a 7,5% – Grupo 1; lidocaína a 5% em solução glicosada a 7,5% – Grupo 2; lidocaína a 7,5% em solução glicosada a 7,5% – Grupo 3; lidocaína a 10% em solução glicosada a 7,5% – Grupo 4. Após a recuperação da anestesia venosa, foram observados, no período em que os animais estavam em vigência do bloqueio subaracnóideo, a presença de bloqueio motor, o tônus do esfíncter anal (normal ou relaxado) e o nível de bloqueio sensitivo nos diferentes dermatômos das regiões cervical, torácica, lombar e sacral. Os animais permaneceram em cativeiro por 72 horas. Foram avaliados o tônus do esfíncter anal, a motricidade das patas posteriores, a sensibilidade dolorosa nas patas anteriores e posteriores e nos dermatômos sacrais, lombares e torácicos. Após serem sacrificados por eletrocussão sob anestesia, foram retiradas porções lombar e sacral da medula espinhal e das meninges para exame histológico por microscopia óptica.

RESULTADOS: Nenhum animal dos Grupos 1 e 2 apresentou lesões clínicas ou histológicas. Três animais do Grupo 3 apresentaram alterações motoras nas patas posteriores e relaxamento do esfíncter anal. Nestes, foram observados focos de necrose na região posterior (dois cães) e necrose em faixa em toda a superfície medular (um cão). Em um outro animal deste grupo, no qual foram notados focos de necrose, em área inferior a 5% do campo

histológico não foram encontradas alterações clínicas. Sete animais do Grupo 4 apresentaram alterações clínicas (paralisia ou diminuição de força muscular nas patas posteriores, relaxamento do esfíncter anal) e histológicas (necrose na faixa da superfície medular ou focos de necrose de tecido nervoso).

CONCLUSÕES: Neste estudo, a lidocaína em concentrações superiores a 7,5%, em injeção única, administrada no espaço subaracnóideo por meio de agulha de Quincke, determinou alterações histológicas sobre a medula espinhal, mas não sobre as meninges.

Unitermos: ANESTESIA, Regional: subaracnóidea; ANESTÉSICOS, Local: lidocaína; ANIMAIS: cães; COMPLICAÇÕES: lesão neurológica, neurotoxicidade

SUMMARY

Pires SRO, Ganem EM, Marques M, Castiglia YMM – Effects of Increasing Spinal Hyperbaric Lidocaine Concentrations on Spinal Cord and Meninges. Experimental Study in Dogs.

BACKGROUND AND OBJECTIVES: Lidocaine concentration potentially able to determine nervous tissue injury is still not well established. This study aimed at investigating the effect of increasing spinal lidocaine concentrations in single injection through Quincke needle.

METHODS: After the Animal Experiment Ethical Committee approval, 40 adult animals were anesthetized with fentanyl and etomidate and submitted to spinal puncture with 22G 21/2 Quincke needle for the introduction of 1 mL of 7.5% glucose solution in 10 seconds – Group 1; 5% lidocaine in 7.5% glucose solution – Group 2; 7.5% lidocaine in 7.5% glucose solution – Group 3; 10% lidocaine in 7.5% glucose solution – Group 4. After intravenous anesthesia recovery and in the presence of spinal block, the following parameters were observed: presence of motor block, anal sphincter tone (normal or relaxed) and sensory block level in different cervical, thoracic, lumbar and sacral dermatomes. Animals remained in captivity for 72 hours. Anal sphincter tone, hind paws mobility, painful fore and hind paws and sacral, lumbar and thoracic dermatomes sensitivity were evaluated. Were euthanized by electrocution under anesthesia and spinal cord and meningeal lumbar and sacral portions were removed for histological exam under optic microscopy.

RESULTS: No Group 1 and 2 animal presented clinical or histological injuries. Three Group 3 animals presented hind paws motor changes and anal sphincter relaxation with foci of posterior necrosis (two dogs) and fascial necrosis in all spinal cord surface (one dog). In a different animal of this group in which foci of necrosis were observed in less than 5% histological field, no clinical changes were found. Seven Group 4 animals presented clinical changes (paralysis or decreased muscle strength in hind paws, anal sphincter relaxation) or histological changes (spinal cord surface band necrosis or nervous tissue necrosis foci).

CONCLUSIONS: In this study, spinal lidocaine in concentrations above 7.5% in single injection through Quincke needle has determined histological changes on spinal cord, but not on meninges.

Key Words: ANESTHESIA, Regional: spinal block; ANESTHETICS, Local: lidocaine; ANIMALS: dogs; COMPLICATIONS; neurological injury, neurotoxicity

*Recebido (**Received from**) da Faculdade de Medicina de Botucatu da Universidade do Estado de São Paulo (FMB-UNESP), Botucatu, SP.

1. Pós-Graduanda do Programa de Pós-Graduação em Anestesiologia do Departamento de Anestesiologia da FMB-UNESP.

2. Professora Adjunta do CET/SBA do Departamento de Anestesiologia da FMB-UNESP.

3. Professora Assistente Doutora do Departamento de Patologia da FMB-UNESP.

4. Professora Titular do CET/SBA do Departamento de Anestesiologia da FMB-UNESP.

Apresentado (**Submitted**) em 14 de setembro de 2005

Aceito (**Accepted**) para publicação em 22 de janeiro de 2006

Endereço para correspondência (**Correspondence to**)

Profª Dra. Eliana Marisa Ganem

Deptº de Anestesiologia da FMB – UNESP

18618-970. Botucatu, SP

E-mail: eganem@fmb.unesp.br

© Sociedade Brasileira de Anestesiologia, 2006

INTRODUÇÃO

Demonstrou-se o estreito índice terapêutico da lidocaína hiperbárica a 5%, quando introduzida no neuroeixo, desde o início da década de 1990, quando a síndrome da cauda eqüina foi associada à sua administração subaracnóidea, por meio de microcateter na técnica contínua^{1,2}, após injeção única com agulha de ponta de lápis^{3,4} e injeções repetidas por falha de bloqueio⁵.

Ainda não está bem estabelecida a concentração de lidocaína que é potencialmente capaz de determinar lesão no tecido nervoso. Estudos experimentais em ratos, em que o anestésico foi administrado por meio de cateter implantado no espaço subaracnóideo, foi observada neurotoxicidade em concentração que variou de 2,5%⁶ a 7,5%^{7,8}. Esse modelo tem como crítica o fato de não reproduzir a técnica anestésica utilizada na prática clínica⁶.

O objetivo desta pesquisa foi estudar os efeitos sobre a medula espinhal e as meninges, de concentrações crescentes de lidocaína administrada por via subaracnóidea em injeção única por meio de agulha de Quincke.

MÉTODO

Após a aprovação pela Comissão de Ética em Experimentação Animal, foram utilizados 40 cães adultos, de ambos os sexos, sem raça definida, cujos pesos variaram de 7 a 12 kg e comprimentos de coluna vertebral, de 60 a 68 cm. Foram excluídos os animais que não apresentaram aspecto sadio e que tiveram necessidade de mais de uma punção subaracnóidea, bem como aqueles dos quais se obteve líquido hemorrágico, o que caracterizou acidente de punção. Os cães foram distribuídos de forma aleatória em quatro grupos de dez animais, que se diferenciaram pela solução administrada no espaço subaracnóideo: Grupo 1 (controle) – solução glicosada a 7,5%, Grupo 2 – lidocaína a 5% em solução glicosada a 7,5%; Grupo 3 – lidocaína a 7,5% em solução glicosada a 7,5%; Grupo 4 – lidocaína a 10% em solução glicosada a 7,5%.

Em todos os animais foi realizada a mesma seqüência experimental. Após jejum de 12 horas com livre acesso à água, os cães foram anestesiados com fentanil (0,005 mg.kg⁻¹) e etomidato (2 mg.kg⁻¹), por via venosa. A seguir, foram colocados em decúbito ventral na goteira de Claude Bernard, tendo sido medida a distância entre a protuberância occipital e o espaço lombossacral para a obtenção do comprimento da coluna vertebral.

Foi realizada a limpeza da pele e dos pêlos, com água e sabão, em área de 10 cm ao redor do espaço L₆-L₇, seguida de lavagem com água, antissepsia com solução tópica de gluconato de clorexidina a 2% e colocação de campos estéreis.

Após a palpação das duas tuberosidades do osso íliaco e do processo espinhoso da última vértebra lombar, logo abai-

xo foi localizado o espaço lombossacral. Deslizando-se o indicador no sentido cefálico, o próximo espaço intervertebral era o L₆-L₇.

Para a realização da punção subaracnóidea, introduziu-se, por meio de acesso mediano, com ângulo de inclinação de aproximadamente 45°, a agulha de Quincke 22G 21/2, descartável, com o orifício de administração do anestésico local no sentido cefálico. Ao ultrapassar a membrana aracnóide, foi retirado o mandril da agulha e houve o escoamento do líquido.

Após a obtenção do líquido, a solução de cada grupo foi injetada no espaço subaracnóideo, com seringas de 3 mL, em 10 segundos. O volume administrado foi de 1 mL.

Após a recuperação da anestesia venosa, que ocorreu em cerca de 20 minutos, foram observados, no período em que os animais estavam em vigência do bloqueio subaracnóideo, a presença de bloqueio motor, o tônus do esfíncter anal (normal ou relaxado) e o nível de bloqueio sensitivo avaliado por meio da pesquisa da presença de dor nos diferentes dermatômos, das regiões cervical, torácica, lombar e sacral, com auxílio de pinça hemostática fechando a primeira trava. Foi considerada presença de dor a contração da pele do animal ao estímulo doloroso ou o movimento da cabeça tentando morder.

Após a recuperação da anestesia subaracnóidea, os animais permaneceram sob observação clínica durante as 72 horas em que foram mantidos em cativeiro. Foram avaliados: o tônus do esfíncter anal, a motricidade das patas posteriores pela característica do deambular (andar normal, andar com limitações, não conseguindo sustentar as patas, incapacidade de andar), a capacidade de movimentar a cauda e a alteração da sensibilidade dolorosa. A sensibilidade foi pesquisada pela reação da sensação de dor (retração da pata, mudança de postura, face com expressão de angústia) após pressão exercida pelo fechamento dos dentes da pinça sobre as membranas interdigitais das patas anteriores e posteriores e sobre a pele da região correspondente aos dermatômos sacrais, lombares e torácicos.

Os animais foram sacrificados por eletrocussão, após anestesia prévia com pentobarbital sódico, e foram retiradas porções lombar e sacral da medula espinhal no tempo inferior a três minutos, sendo fixadas em solução de formalina a 10% para posterior exame histológico.

Foram realizados cortes transversais do tecido nervoso e das meninges, que se iniciaram cerca de 5 cm acima do local onde foi realizada a punção raquidiana, indo até o final da cauda eqüina, com intervalos de 1 cm.

Os cortes foram corados pelo método de hematoxilina-eosina e a leitura das lâminas foi efetuada pela microscopia óptica, sem que se soubesse a que grupo experimental elas pertenciam.

Tendo o objetivo de avaliar a homogeneidade dos grupos com relação ao peso e ao comprimento da coluna vertebral, foi realizada a Análise de Variância, sendo considerados significativos os valores de $p < 0,05$.

RESULTADOS

A análise estatística dos quatro grupos experimentais constatou que houve homogeneidade entre eles com relação ao peso e ao comprimento da coluna vertebral (Tabela I).

Todos os animais apresentaram aspecto sadio e não foi encontrada dificuldade na realização, da punção subaracnóideia em nenhum deles, sendo claro o líquido obtido.

Após a recuperação da anestesia venosa, os animais dos Grupos 2, 3 e 4 apresentaram bloqueio motor das patas posteriores, bloqueio sensitivo que variou de T₁₁ a L₁ e esfíncter anal relaxado com perda espontânea de fezes.

Nenhum animal dos Grupos 1 e 2 apresentou alterações clínicas durante o período de cativeiro ou histológica da medula e das meninges pela microscopia óptica (Tabela II, Figura 1).

Foram observadas alterações histológicas em quatro animais pertencentes ao Grupo 3 e alterações clínicas em três deles. No quarto animal, na medula do qual se constataram focos de necrose nas superfícies posterior, anterior e lateral, em cerca de 5% do campo histológico, não foram observadas alterações clínicas. Os outros três animais mostraram alterações clínicas caracterizadas por relaxamento do esfíncter anal e diminuição de força muscular nas patas posteriores, levando à paralisia em um deles. As alterações histológicas

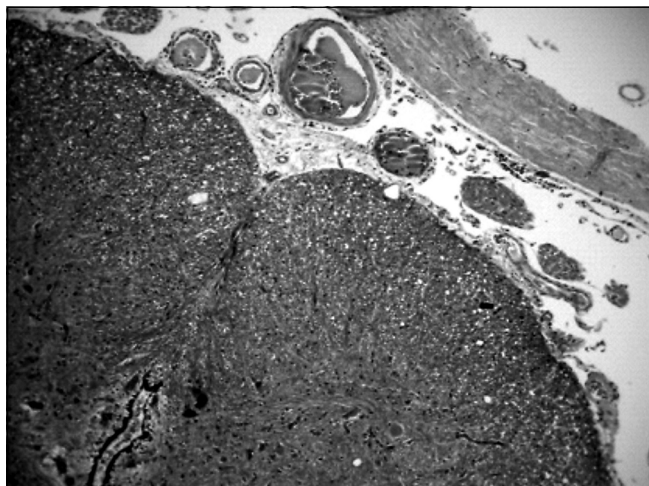


Figura 1 – Tecido Nervoso, Vasos Sangüíneos e Meninges Normais. HE 100 x. Cão pertencente ao Grupo 1

variaram de necrose em faixa na toda a superfície medular (15% do campo histológico) a focos de necrose em diversas regiões da medula, com predomínio de lesão na região posterior (Tabela II). A necrose foi caracterizada pela presença de vacúolos, de núcleos picnóticos e de lesão de aspecto fibrinóide (Figura 2).

Tabela I – Peso e Comprimento da Coluna Vertebral dos Animais Estudados (Média ± DP)

	Grupo 1	Grupo 2	Grupo 3	Grupo 4
Peso (kg)	10 ± 1,4	9,3 ± 2,5	9,8 ± 2,9	10 ± 4,1
Comprimento da coluna vertebral (cm)	57 ± 5	58 ± 5	60 ± 6	59 ± 6

Tabela II – Observações Clínicas e Histológicas nos 10 Animais Pertencentes ao Grupo 3

Cão	Observações Clínicas	Observações Histológicas
1	Normal	Normal
2	Normal	Normal
3	Diminuição de força muscular nas patas posteriores Relaxamento de esfíncter anal	Necrose em faixa abrangendo toda a superfície medular (15%)
4	Normal	Normal
5	Normal	Focos de necrose nas regiões posterior, anterior e lateral (< 5%)
6	Paralisia nas patas posteriores Relaxamento de esfíncter anal	Foco de necrose na região posterior da medula (< 5%)
7	Normal	Normal
8	Normal	Normal
9	Normal	Normal
10	Diminuição de força muscular nas patas posteriores Relaxamento de esfíncter anal	Foco de necrose na região posterior (< 5%)

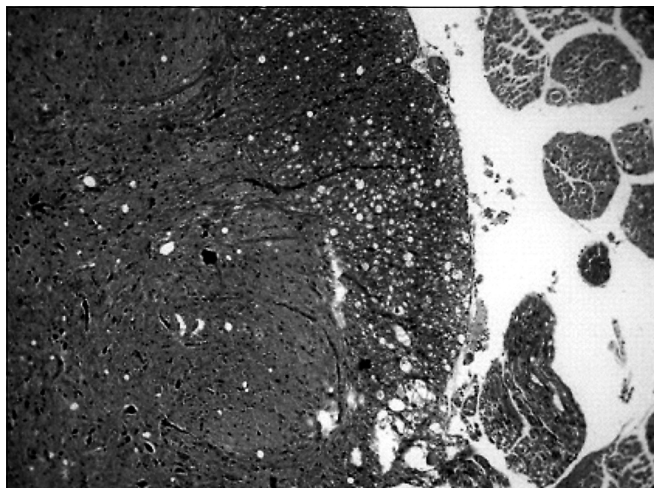


Figura 2 – Área Focal de Vacuolização na Superfície Posterior da Medula, Próxima à Raiz Dorsal.
HE 100 x. Cão pertencente ao Grupo 3.




Figura 3 – Necrose em Faixa de toda Superfície Medular, Concentrada na Região Posterior.
HE 50 x. Cão pertencente ao Grupo 4.

No Grupo 4, sete animais apresentaram alterações clínicas e histológicas. Em seis animais, foi observada diminuição da força muscular nas patas posteriores, e em três deles houve associação a relaxamento do esfíncter anal. Em um animal constatou-se somente relaxamento do esfíncter anal.

As alterações histológicas observadas foram necrose em faixa em toda a superfície medular em quatro animais e focos de necrose na região anterior, ou lateral ou posterior, em três cães (Tabela III). A necrose caracterizou-se por vacuolização confluyente com perda de substância e presença de núcleos picnóticos (Figura 3).

DISCUSSÃO

Os resultados deste estudo mostraram que a lidocaína, em concentrações superiores a 7,5%, determinou toxicidade no tecido nervoso.

As lesões histológicas do tecido nervoso encontradas, a presença de vacúolos, a degeneração de axônio, os núcleos picnóticos e a lesão de aspecto fibrinóide são características de necrose, e foram mais intensas na região posterior da medula, mas estenderam-se, superficialmente, até as regiões lateral e anterior. Esses resultados diferem do que foi descrito por alguns autores⁷⁻⁹, que comprovaram alterações histológicas somente na região posterior da medula

Tabela III – Observações Clínicas e Histológicas nos Animais Pertencentes ao Grupo 4

Cão	Observações Clínicas	Observações Histológicas
1	Diminuição de força muscular nas patas posteriores Relaxamento de esfíncter anal	Necrose em faixa mais concentrada na região posterior (< 5%)
2	Paralisia nas patas posteriores	Foco de necrose em faixa das regiões posterior e lateral (< 5%)
3	Relaxamento de esfíncter anal	Necrose em faixa em toda superfície medular, sendo maior na região posterior
4	Diminuição de força muscular nas patas posteriores Relaxamento do esfíncter anal	Necrose em toda superfície medular (5%)
5	Paralisia nas patas posteriores	Focos de necrose na região lateral (< 5%)
6	Normal	Normal
7	Paralisia nas patas posteriores	Foco de necrose na região anterior (< 5%)
8	Paralisia nas patas posteriores Relaxamento do esfíncter anal	Necrose em faixa em toda a superfície medular (< 10%)
9	Normal	Normal
10	Normal	Normal

e na raiz dorsal. Contudo, estão em concordância com os resultados de outro estudo ⁶ que constatou lesões histológicas nas regiões anterior, lateral e posterior da substância branca e nas regiões dorsal e ventral da substância cinzenta em ratos que receberam lidocaína a 10% em injeção única por meio de cateter implantado no espaço subaracnóideo. É descrito que as alterações histológicas acometem com mais frequência a região posterior, porque em local próximo à raiz posterior, logo antes de sua entrada na substância branca medular, há uma zona não-mielinizada que contém neurônios desnudos. Esses neurônios são mais sensíveis aos efeitos tóxicos de fármacos injetados no líquor ⁹. Entretanto, é importante ressaltar que a superfície medular é o local de maior contato do anestésico com o tecido nervoso e, portanto, vulnerável ao agente agressor.

A maior extensão na localização das lesões encontradas nesta pesquisa pode ser imputada à diferentes métodos utilizados. Neste experimento, o animal estudado foi o cão, em que se realizou a punção subaracnóidea por meio de agulha de Quincke, em injeção única. Enquanto em outros ⁷⁻⁹, foram utilizados ratos e o anestésico foi administrado por meio de cateter implantado no espaço subaracnóideo, em infusão contínua ^{10,11}, ou em *bolus* ⁶⁻⁸, o que pode ter induzido lesões de diferentes formas ¹².

Está bem estabelecido que, para assegurar a ausência de toxicidade de um agente a ser administrado no líquor, este deve ser verificado em muitos animais de diferentes espécies ¹³. Outros estudos realizados com o mesmo método mostraram que caso a lesão seja muito intensa ela se estende além da região posterior ^{14,15}.

Nesta pesquisa, não foram observadas alterações clínicas ou histológicas em nenhum cão que recebeu solução glicosada e lidocaína hiperbárica a 5%. Estes resultados estão de acordo com algumas pesquisas encontradas na literatura, nas quais em coelhos ¹⁶ e em ratos ^{7,8,12} as lesões neurológicas aconteceram quando a lidocaína foi administrada no espaço subaracnóideo em concentrações iguais ou superiores a 7,5%. Contudo, em situações que favoreceram o acúmulo deste anestésico local, como em injeções lentas (60 segundos), as lesões podem ocorrer com concentrações a 5% ^{17,18} e em concentrações ainda menores, após doses elevadas ou tempo prolongado de exposição do tecido nervoso ao anestésico local ^{8,10,11,15}.

A síndrome da cauda eqüina foi descrita após a administração subaracnóidea de grandes volumes de lidocaína a 2%, que deveriam ter sido administrados no espaço subaracnóideo ¹⁹⁻²¹, em seres humanos e em animal de experimentação ¹⁵, ressaltando os efeitos causados pelo contato prolongado entre o fármaco e o tecido nervoso. Isto ocorre porque a margem de segurança entre o efeito terapêutico da lidocaína e seu efeito tóxico é muito pequena.

Em nervos isolados de rãs, a lidocaína induziu a perda irreversível dos impulsos nervosos, de maneira dose-dependente, a partir de concentrações de 40 mmol, que corresponde à concentração de 1%. A perda total da atividade

neuronal aconteceu com concentrações de 80 mmol, ou seja, a 2% ²².

Em neurônios do gânglio dorsal de ratos, foi observado que concentrações de 30 mmol, em contato com o nervo por 4 minutos, foram suficientes para induzir a morte de neurônios ²³. O mecanismo celular responsável pela neurotoxicidade dos anestésicos locais ainda não está completamente conhecido. Sabe-se apenas que, quando alterações clínicas se manifestam, existem lesões suficientemente graves para produzir a perda da condução de algumas populações de fibras nervosas ²⁴.

Foi observado bloqueio do transporte axoplasmático rápido e da condução do nervo, em nervos isolados de coelho, com concentrações de lidocaína tão baixas quanto a 0,6%, quando o contato durou 60 minutos ²⁵. O transporte axoplasmático rápido é necessário para manter a viabilidade e estrutura do neurônio ²⁶.

Estudo recente, *in vitro*, utilizando células do gânglio da raiz dorsal de ratos mostrou que a neurotoxicidade desencadeada pela lidocaína está relacionada com a disfunção mitocondrial com ativação das vias de apoptose ²⁷.

Para concluir, pode-se dizer que a lidocaína em concentrações superiores a 7,5% em injeção única, administrada no espaço subaracnóideo por meio de agulha de Quincke, determinou alterações histológicas sobre a medula espinhal, mas não sobre as meninges, neste modelo experimental em cães.

Effects of Increasing Spinal Hyperbaric Lidocaine Concentrations on Spinal Cord and Meninges. Experimental Study in Dogs.

Silvânia R.O. Pires, M.D.; Eliana Marisa Ganem, TSA, M.D.; Mariângela Marques, M.D.; Yara Marcondes Machado Castiglia, TSA, M.D.

INTRODUCTION

The narrow therapeutic index of 5% hyperbaric lidocaine on neuroaxis has been shown since the early 1990, when Cauda Equina syndrome was associated to its spinal administration via microcatheter in continuous infusion ^{1,2}, after single pencil point needle injection ^{3,4} and repeated injections due to blockade failure ⁵.

Lidocaine concentration potentially able to determine nervous tissue injury is still not well established. Experimental studies in rats, in which the anesthetic was administered via spinal catheter, have shown neurotoxicity in concentrations varying from 2.5% ⁶ to 7.5% ^{7,8}. The criticism to this model is that it does not reproduce the anesthetic technique used in the clinical practice ⁶.

This study aimed at investigating the effect on spinal cord and meninges of increasing spinal lidocaine concentrations in single injection through Quincke needle.

METHODS

After the Animal Experiment Ethical Committee approval, 40 adult mixed-breed dogs of both genders, weighing 7 to 12 kg and with spinal length of 60 to 68 cm were involved in this study. Exclusion criteria were unhealthy animals or those needing more than one spinal puncture, in addition to those in which hemorrhagic CSF was obtained, characterizing puncture accident. Dogs were randomly distributed in four groups of 10 animals, according to the spinal solution, that is: Group 1 (control) – 7.5% glucose solution, Group 2 – 5% lidocaine in 7.5% glucose solution; Group 3 – 7.5% lidocaine in 7.5% glucose solution; Group 4 – 10% lidocaine in 7.5% glucose solution.

The same experimental sequence was performed in all animals. After 12-hour fast with free access to water, dogs were anesthetized with intravenous fentanyl (0.005 mg.kg⁻¹) and etomidate (2 mg.kg⁻¹). Then they were placed on Claude Bernard trough in the prone position and the distance between occipital protuberance and lumbo-sacral space was measured to obtain spinal length.

Skin and fur were cleaned with soap and water in an area of 10 cm around L₆-L₇ interspace, followed by washing with water, antiseptis with topic 2% chlorexidine gluconate and placement of sterile drapes.

Lumbo-sacral space was identified after palpation of both iliac bone tuberosities and last lumbar vertebra spinous process immediately below. Sliding the index finger in the cephalad direction, the next interspace was L₆-L₇. Spinal puncture was performed by introducing through median access with approximately 45° inclination angle a disposable 22G 21/2 Quincke needle with local anesthetic administration orifice in the cephalad direction. After crossing the arachnoid membrane, needle's mandrel was removed and CSF flow was obtained.

After obtaining CSF, the solution of each group was spinally injected with 3 mL syringes in 10 seconds. Administrated volume was 1 mL.

After intravenous anesthesia recovery, in approximately 20 minutes, and in the presence of spinal block, the following parameters were observed: presence of motor block, anal sphincter tone (normal or relaxed) and sensory block level evaluated by the presence of pain in different cervical, thoracic, lumbar

and sacral dermatomes, with the aid of haemostatic clamp, by closing the first lock. Pain was defined as skin contraction at painful stimulation of head movement trying to bite.

After spinal anesthesia recovery, animals remained in captivity under clinical observation for 72 hours. The following parameters were evaluated: anal sphincter tone, hind paws mobility by walking profile (normal walk, walk with limitations, unable to sustain paws, inability to walk), ability to move tail, and changes in pain sensitivity. Sensitivity was investigated by pain sensation (paw retraction, postural change, anguished face) after pressure by closing clamp teeth on interdigital hind and fore paw membranes and on skin in the region corresponding to sacral, lumbar and thoracic dermatomes.

Animals were euthanized by electrocution after previous anesthesia with sodium pentobarbital and spinal cord lumbar and sacral portions were removed in less than three minutes and fixed with 10% formalin for histological exam.

Nervous tissue and meningeal cross sections were obtained starting approximately 5 cm above spinal puncture site going toward the end of cauda equina in 1-cm intervals.

Cross-sections were stained with hematoxylin-eosin and were examined under optic microscopy without knowing to which experimental group the specimen belonged.

Analysis of Variance was used to evaluate weight and spinal length homogeneity among groups, considering significant $p < 0.05$.

RESULTS

Statistical analysis has shown homogeneity among groups in weight and spinal length (Table I).

All animals were healthy with no spinal puncture difficulty and clear CSF.

After intravenous anesthesia recovery, Groups 2, 3 and 4 animals presented hind paws motor block, sensory block varying from T₁₁ to L₁ and relaxed anal sphincter with spontaneous loss of feces.

No Group 1 and 2 animal presented clinical changes during captivity, or histological spinal cord or meningeal changes under optic microscopy (Table II, Figure 1).

There were histological changes in four Group 3 animals and clinical changes in three of them. The fourth animal, in which posterior, anterior and lateral spinal cord necrosis foci were found in approximately 5% of the histological specimen, has presented no clinical changes. The remaining three animals showed clinical changes characterized by anal sphincter

Table I – Weight and Spinal Length of Animals Studied (Mean ± SD).

	Group 1	Group 2	Group 3	Group 4
Weight (kg)	10 ± 1.4	9.3 ± 2.5	9.8 ± 2.9	10 ± 4.1
Spinal length (cm)	57 ± 5	58 ± 5	60 ± 6	59 ± 6

EFFECTS OF INCREASING SPINAL HYPERBARIC LIDOCAINE CONCENTRATIONS ON SPINAL CORD AND MENINGES. EXPERIMENTAL STUDY IN DOGS

Table II – Clinical and Histological Observations in Group 3 Animals

Dog	Clinical Observations	Histological Observations
1	Normal	Normal
2	Normal	Normal
3	Decreased hind paws muscle strength Anal sphincter relaxation	Band necrosis throughout the spinal cord surface (15%)
4	Normal	Normal
5	Normal	Posterior, anterior and lateral necrosis foci (< 5%)
6	Hind paws paralysis Anal sphincter relaxation	Posterior spinal cord necrosis focus (< 5%)
7	Normal	Normal
8	Normal	Normal
9	Normal	Normal
10	Decreased hind paws muscle strength Anal sphincter relaxation	Posterior necrosis focus (< 5%)

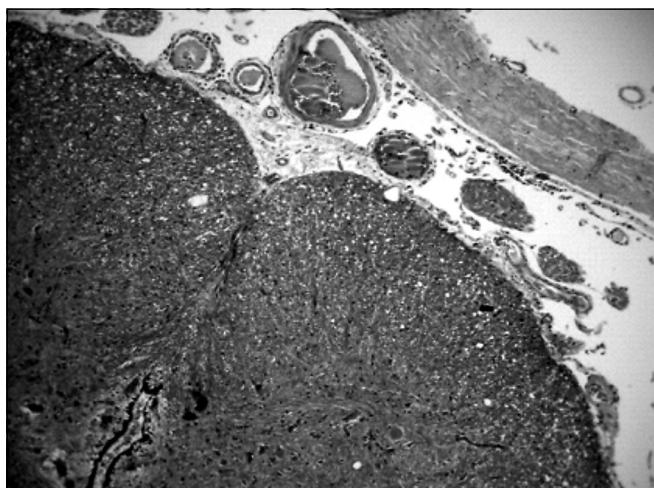


Figure 1 – Nervous Tissue, Blood Vessels and Normal Meninges. HE 100 x. Dog belonging to Group 1

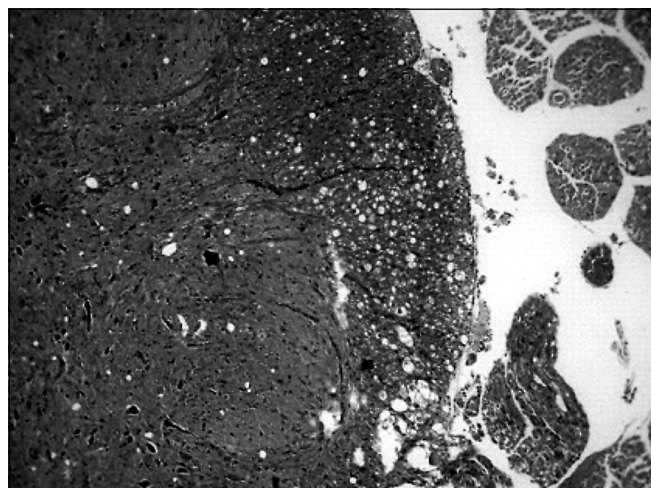


Figure 2 – Focal Vacuolization Area in Posterior Spinal Cord Surface, Close to Dorsal Root. HE 100 x. Dog belonging to Group 3.

relaxation and decreased hind paws muscle strength leading to paralysis in one animal. Histological changes varied from band necrosis in all spinal cord surface (15% of histological specimen) to necrosis foci in different spinal cord regions with predominance of the posterior region (Table II). Necrosis was characterized by the presence of vacuole, pyknotic nuclei and fibrinoid injuries (Figure 2).

Seven animals in Group 4 presented clinical and histological changes. Six animals presented decreased hind paws muscle strength and three of them had associated anal sphincter relaxation. One animal presented only anal sphincter relaxation.

Histological changes were band necrosis in all spinal cord surface in four animals and foci of necrosis in the anterior, lateral or posterior region, in three dogs (Table III). Necrosis was characterized by confluent vacuolization with loss of substance and presence of pyknotic nuclei (Figure 3).

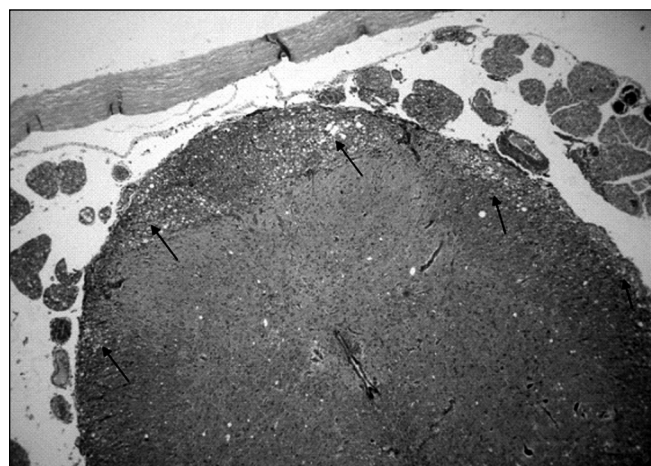


Figure 3 – Fascial Necrosis throughout Spinal Cord Surface, Concentrated in the Posterior Region. HE 50 x. Dog belonging to Group 4.

Table III – Clinical and Histological Observations in Group 4 Animals

Dog	Clinical Observations	Histological Observations
1	Decreased hind paws muscle strength Anal sphincter relaxation	More concentrated band necrosis in the posterior region (< 5%)
2	Hind paws paralysis	Necrosis focus in posterior and lateral regions (< 5%)
3	Anal sphincter relaxation	Band necrosis throughout spinal cord surface, being larger in the posterior region
4	Decreased hind paws muscle strength Anal sphincter relaxation	Necrosis throughout the spinal cord surface (5%)
5	Hind paws paralysis	Necrosis foci in the lateral region (< 5%)
6	Normal	Normal
7	Hind paws paralysis	Necrosis focus in the anterior region (< 5%)
8	Hind paws paralysis Anal sphincter relaxation	Band necrosis throughout spinal cord surface (< 10%)
9	Normal	Normal
10	Normal	Normal

DISCUSSION

This study has shown that lidocaine concentrations above 7.5% determine nervous tissue toxicity.

Histological nervous tissue injuries, the presence of vacuoli, axonal degeneration, pyknotic nuclei and fibrinoid injuries are characteristics of necrosis and were more severe in posterior spinal cord, but have extended superficially to lateral and anterior regions. These results are different from those described by some authors⁷⁻⁹ who have observed histological changes only in posterior spinal cord and dorsal root. However, they are in line with a different study⁶ which has observed histological injuries in anterior, lateral and posterior white matter and dorsal and ventral gray matter of rats receiving 10% lidocaine in single injection through spinal catheter.

It has been described that histological changes more frequently affect the posterior region because, in a site close to the posterior root immediately before its entry in the white matter, there is a non-mielinized region with nude neurons. These neurons are more sensitive to toxic effects of drugs injected in the CSF⁹. However, it is important to stress that spinal surface is the site of highest contact of the anesthetic drug with the nervous tissue, thus vulnerable to the aggressing agent.

The larger extension of injuries location found in this study may be related to different methodologies. This experiment has used dogs and spinal puncture with Quincke needle and single injection. Other experiments⁷⁻⁹ have used rats and the anesthetic was administered through a spinal catheter in continuous infusion^{10,11} or bolus⁶⁻⁸, which might have induced different injuries¹²

It is well established that to assure lack of toxicity of an agent administered in CSF, this should be checked in several animals of different species¹³.

Other studies with the same method have shown that when the injury is very severe it goes beyond the posterior region^{14,15}. Our study has not observed clinical or histological changes in all dogs receiving glucose solution and 5% hyperbaric lidocaine. These results are in line with some studies in the literature in which rabbits¹⁶ and rats^{7,8,12} presented neurological injuries only when spinal lidocaine was administered in concentrations equal to or above 7.5%. However, in situations favoring local anesthetic build up, such as slow injections (60 seconds), injuries may be present in 5% concentrations^{17,18} and in even lower concentrations, after high doses or prolonged exposure of the nervous tissue to the local anesthetic agent^{8,10,11,15}.

Cauda equina syndrome has been described after spinal administration of large 2% lidocaine volumes which should have been injected in the spinal space¹⁹⁻²¹ in humans and experimental animals¹⁵, stressing the effects caused by prolonged contact of the drug with the nervous tissue. This is because the safety margin between lidocaine therapeutic and toxic effects is very narrow.

In isolated nerves of frogs, lidocaine has induced irreversible dose-dependent loss of nervous impulses as from 40 mmol concentrations, corresponding to 1% concentration. Total neuronal activity loss was seen with 80 mmol, that is 2%²². In dorsal ganglia neurons of rats it has been observed that 30 mmol concentrations in contact with the nerve for 4 minutes were enough to promote neuronal death²³.

Cell mechanism responsible for local anesthetics neurotoxicity is still not totally understood. It is only known that when there are clinical changes, there are also sufficiently severe injuries to produce conduction loss of some nervous fiber populations²⁴.

Rapid axoplasmic transport and nervous conduction block was observed in isolated nerves of rabbits with lidocaine

concentrations as low as 0.6% when the contact lasted 60 minutes²⁵. Rapid axoplasmic transport is necessary to maintain neuronal viability and structure²⁶.

A recent in vitro study with dorsal root ganglion cells of rats has shown that lidocaine-triggered neurotoxicity is related to mitochondrial dysfunction with activation of apoptosis pathways²⁷. To conclude, one may say that spinal lidocaine in concentrations above 7.5% in single injection through Quincke needle has determined histological spinal cord changes but not meningeal changes in this experimental model with dogs.

REFERÊNCIAS - REFERENCES

- Rigler ML, Drasner K, Krejcie TC et al – Cauda equina syndrome after continuous spinal anesthesia. *Anesth Analg*, 1991;72:275-281.
- Schell RM, Brauer FS, Cole DJ et al – Persistent sacral nerve root deficits after continuous spinal anaesthesia. *Can J Anaesth*, 1991;38:908-911.
- Beardsley D, Holman S, Gantt R et al – Transient neurologic deficit after spinal anesthesia: local anesthetic maldistribution with pencil point needles? *Anesth Analg*, 1995;81:314-320.
- Gerancher JC – Cauda equina syndrome following a single spinal administration of 5% hyperbaric lidocaine through a 25-gauge Whitacre needle. *Anesthesiology*, 1997;87:687-689.
- Drasner K, Rigler ML – Repeat injection after a “failed spinal”: at times, a potentially unsafe practice. *Anesthesiology*, 1991; 75:713-714.
- Kirihara Y, Saito Y, Sakura S et al – Comparative neurotoxicity of intrathecal and epidural lidocaine in rats. *Anesthesiology*, 2003;99:961-968.
- Takenami T, Yagishita S, Asato F et al – Intrathecal lidocaine causes posterior root axonal degeneration near entry into the spinal cord in rats. *Reg Anesth Pain Med*, 2002;27:58-67.
- Takenami T, Yagishita S, Nara Y et al – Intrathecal mepivacaine and prilocaine are less neurotoxic than lidocaine in a rat intrathecal model. *Reg Anesth Pain Med*, 2004;29:446-453.
- Takenami T, Yagishita S, Asato F et al – Neurotoxicity of intrathecally administered tetracaine commences at the posterior roots near entry into the spinal cord. *Reg Anesth Pain Med*, 2000;25:372-379.
- Hashimoto K, Kishimoto T, Hampl KF et al – The functional and histologic effects of 1.5% lidocaine and 0.43% bupivacaine administered intrathecally in rat. *Reg Anesth*, 1998;23: (Suppl3):49.
- Hashimoto K, Hampl KF, Nakamura Y et al – Epinephrine increases the neurotoxic potential of intrathecally administered lidocaine in the rat. *Anesthesiology*, 2001;94:876-881.
- Sakura S, Kirihara Y, Muguruma T et al – The comparative neurotoxicity of intrathecal lidocaine and bupivacaine in rats. *Anesth Analg*, 2005;101:541-547.
- Yaksh TL, Collins JG – Studies in animals should precede human use of spinally administered drugs. *Anesthesiology*, 1989;70:4-6.
- Ganem EM, Vianna PT, Marques M et al – Neurotoxicity of subarachnoid hyperbaric bupivacaine in dogs. *Reg Anesth*, 1996;21:234-238.
- Ganem EM, Vianna PTG, Marques M et al – Efeitos da administração subaracnóidea de grandes volumes de lidocaína a 2% e ropivacaína a 1% sobre a medula espinhal e as meninges. Estudo experimental em cães. *Rev Bras Anesthesiol*, 2003;53: 351-360.
- Yamashita A, Matsumoto M, Matsumoto S et al – A comparison of the neurotoxic effects on the spinal cord of tetracaine, lidocaine, bupivacaine, and ropivacaine administered intrathecally in rabbits. *Anesth Analg*, 2003;97:512-519.
- Silva DM, Ganem EM, Marques ME – Efeitos da lidocaína hiperbárica a 5%, administrada no espaço subaracnóideo com diferentes tipos de agulha, sobre a medula espinhal e as meninges de cães. *Rev Bras Anesthesiol*, 2004;54:(Suppl):247B.
- Silva DM, Ganem EM, Marques ME – Lidocaína hiperbárica a 5% administrada pela via subaracnóidea com agulha de Quincke em diferentes velocidades de injeção. Efeitos sobre a medula e as meninges de cães. *Rev Bras Anesthesiol*, 2004; 54:(Suppl):249A.
- Drasner K, Rigler ML, Sessler DI et al – Cauda equina syndrome following intended epidural anesthesia. *Anesthesiology*, 1992; 77:582-585.
- Cheng AC – Intended epidural anesthesia as possible cause of cauda equina syndrome. *Anesth Analg*, 1994;78:157-159.
- Lee DS, Bui T, Ferrarese J et al – Cauda equina syndrome after incidental total spinal anesthesia with 2% lidocaine. *J Clin Anesth*, 1998;10:66-69.
- Bainton CR, Strichartz GR – Concentration dependence of lidocaine-induced irreversible conduction loss in frog nerve. *Anesthesiology*, 1994;81:657-667.
- Gold MS, Reichling DB, Hampl KF et al – Lidocaine toxicity in primary afferent neurons from the rat. *J Pharmacol Exp Ther*, 1998;285:413-421.
- Kalichman MW – Physiologic mechanisms by which local anesthetics may cause injury to nerve and spinal cord. *Reg Anesth*, 1993;18:(Suppl6):448-452.
- Byers MR, Fink BR, Kennedy RD et al – Effects of lidocaine on axonal morphology, microtubules, and rapid transport in rabbit vagus nerve in vitro. *J Neurobiol*, 1973;4:125-143.
- Malinovsky JM, Pinaud M – Neurotoxicité des agents administrés par voie intrathécale. *Ann Fr Anesth Réanim*, 1996;15:647-658.
- Johnson ME, Uhl CB, Spittler KH et al – Mitochondrial injury and caspase activation by the local anesthetic lidocaine. *Anesthesiology*, 2004;101:1184-1194.

RESUMEN

Pires SRO, Ganem EM, Marques M, Castiglia YMM - Efectos de Concentraciones Crecientes de Lidocaína Hiperbara, Administradas en el Espacio Subaracnoideo, sobre la Médula Espinal y las Meninges. Estudio Experimental en Perros.

JUSTIFICATIVA Y OBJETIVOS: *Todavía no ha quedado bien establecida la concentración de lidocaína que es potencialmente capaz de determinar lesión en el tejido nervioso. El objetivo de esta pesquisa fue el de estudiar los efectos sobre la médula espinal y las meninges, de concentraciones crecientes de lidocaína administrada por vía subaracnoidea, en inyección única a través de aguja de Quincke.*

MÉTODO: *Después de la aprobación de la Comisión de Ética en Experimentación Animal, 40 perros adultos fueron anestesiados con fentanil y etomidato y sometidos a punción subaracnoidea con aguja de Quincke 22G 21/2 para introducción de 1 mL, en 10 segundos, de solución glicosada a 7,5% - Grupo 1; lidocaína a 5% en solución glicosada a 7,5% - Grupo 2; lidocaína a 7,5% en solución glicosada a 7,5% - Grupo 3; lidocaína a 10% en solución glicosada a 7,5% - Grupo 4. Después de la recuperación de la anestesia venosa, se observó, durante el período en que los animales estaban*

bajo los efectos del bloqueo subaracnoideo, la presencia de bloqueo motor, el tono del esfínter anal (normal o relajado) y el nivel de bloqueo sensitivo en los diferentes dermatómos de las regiones cervical, torácica, lumbar y sacral. Los animales permanecieron en cautiverio por 72 horas. Se evaluaron el tono del esfínter anal, la motricidad de las patas posteriores, la sensibilidad dolorosa en las patas anteriores y posteriores y en los dermatómos sacrales, lumbares y torácicos. Ellos fueron sacrificados por electrocución bajo anestesia y fueron retiradas las partes lumbar y sacral de la médula espinal y de las meninges para examen histológico por microscopía óptica.

RESULTADOS: *Ningún animal de los Grupos 1 y 2 presentó lesiones clínicas o histológicas. Tres animales del Grupo 3 presentaron alteraciones motoras en las patas posteriores y relajamiento del*

esfínter anal. En ellos se observaron focos de necrosis en la región posterior (dos perros) y necrosis en faja en toda la superficie medular (un perro). En otro animal de ese grupo, en el cual se observó focos de necrosis, en área inferior a 5% del campo histológico, no se encontraron alteraciones clínicas. Siete animales del Grupo 4 presentaron alteraciones clínicas (parálisis o disminución de fuerza muscular en las patas posteriores, relajamiento del esfínter anal) e histológicas (necrosis en faja de superficie medular o focos de necrosis de tejido nervioso).

CONCLUSIONES: *En ese estudio, la lidocaína en concentraciones superiores a 7,5%, en inyección única, administrada en el espacio subaracnoideo a través de aguja de Quincke, determinó alteraciones histológicas sobre la médula espinal, pero no sobre las meninges.*