



## RELATO DE CASO

# Anestesia geral para paciente idoso com síndrome de Werner: relato de caso

Ann Hee You, In Hoe Koo, Jeong-Hyun Choi, Hee Yong Kang\*

*Kyung Hee University Hospital, Department of Anesthesiology and Pain Medicine, Seoul, Republic of Korea*

Recebido em 28 de julho de 2020; aceito em 2 de abril de 2021.

### PALAVRAS-CHAVE:

Envelhecido;  
Manejo das vias aéreas;  
Anestesia geral;  
Síndrome de Werner.

### RESUMO:

A síndrome de Werner (SW) é uma doença rara, autossômica recessiva, do envelhecimento prematuro, cujas manifestações clínicas incluem baixa estatura, catarata bilateral, diabetes mellitus, hipertensão e aterosclerose. A WS se manifesta pela primeira vez durante a adolescência e os pacientes geralmente morrem aos 40-50 anos de idade. Apenas opções de tratamento sintomático disponíveis de acordo com as manifestações clínicas.

No manejo anestésico, eles precisam ser considerados para pacientes idosos. A intubação difícil é esperada e os pacientes são considerados um grupo de alto risco para anestesia, devido aos distúrbios cardiovasculares e cerebrovasculares concomitantes.

O manejo anestésico da SW requer uma meticulosa anamnese pré-operatória, exame físico e preparação para eventos cardiovasculares.

## Introdução

A síndrome de Werner (SW) é um distúrbio autossômico recessivo raro do envelhecimento prematuro que afeta 1 em 1 a 10 milhões de indivíduos da população. A incidência de WS é significativamente maior no Japão e no norte da Sardenha. Ela ocorre devido à mutação do gene WRN que inativa a função da helicase envolvida na replicação do DNA, reparo e manutenção dos telômeros<sup>1</sup>.

As características clínicas da SW incluem aparência senil, status curto, hipoplasia muscular, alterações progeróides no cabelo, face semelhante a um pássaro, úlceras na pele e anormalidades da voz. Manifestações progressivas como catarata bilateral, osteoporose, hipogonadismo, diabetes mellitus, hipertensão, aterosclerose e neoplasias levam ao óbito<sup>2</sup>. A doença se manifesta pela primeira vez durante a adolescência e os pacientes geralmente morrem aos 40-50 anos. Não há tratamentos

### Autor correspondente:

E-mail: [hykang531@gmail.com](mailto:hykang531@gmail.com) (H.Y. Kang).

<https://doi.org/10.1016/j.bjane.2021.04.011>

© 2021 Sociedade Brasileira de Anestesiologia. Published by Elsevier Editora Ltda. This is an open access article under the CC BY-NC-ND licence (<http://creativecommons.org/licenses/by-nc-nd/4.0/>)

direcionados à doença para WS, e apenas tratamentos sintomáticos estão disponíveis.

A aterosclerose é uma das principais características da WS. A doença arterial oclusiva periférica é comum entre os pacientes, podendo ocorrer também úlceras cutâneas intratáveis ou gangrena do membro inferior<sup>2</sup>. Descrevemos um caso raro de um paciente idoso com SW que recebeu anestesia geral para cirurgia de bypass poplíteo femoral.

## Apresentação do caso

O paciente forneceu consentimento por escrito para a publicação deste relato de caso. O estudo foi conduzido de acordo com a Declaração de Helsinque, e o protocolo foi aprovado pelo comitê de ética do Kyung Hee University Hospital (código de ética:2020-07-007, data de aprovação: 2020.07.03).

Um homem de 65 anos com diagnóstico de SW foi programado para cirurgia de bypass poplíteo femoral. O paciente apresentava úlcera cutânea intratável com claudicação por doença arterial oclusiva periférica, e o cirurgião vascular decidiu pela intervenção cirúrgica.

O paciente apresentava todos os sinais e sintomas cardíacos da WS2. Ele tinha 152 cm de altura e pesava 38 kg. Ele havia recebido aspirina, candesartana, trimetazidina, alogliptina, glimepirida, rosuvastatina, ezetimiba, sarpogrelato, limaprost, ácido tióctico e oxicodona para hipertensão, angina estável, diabetes mellitus, infarto cerebral e dor por tendinite calcificada do tendão de Aquiles e do cotovelo direito. Ele passou por uma cirurgia de catarata para ambos os olhos sob anestesia local aos trinta anos e perdeu completamente o cabelo aos quarenta.

O exame físico revelou que o paciente tinha uma face comprimida com queixo pequeno e pêlos pubianos esparsos. A voz do paciente era aguda e ele afirmou ter uma voz “feminina” desde a infância. O estado físico da American Society of Anesthesiologists (ASA) do paciente era III.

Decidimos administrar anestesia geral após uma revisão cautelosa do paciente. A anestesia regional foi excluída porque seu tempo de protrombina foi prolongado (15,2 s) e o tempo de tromboplastina parcial ativada foi de 53,5 s. O uso intraoperatório de heparina e a possibilidade de um tempo cirúrgico prolongado nos levaram a selecionar a anestesia geral para o procedimento.

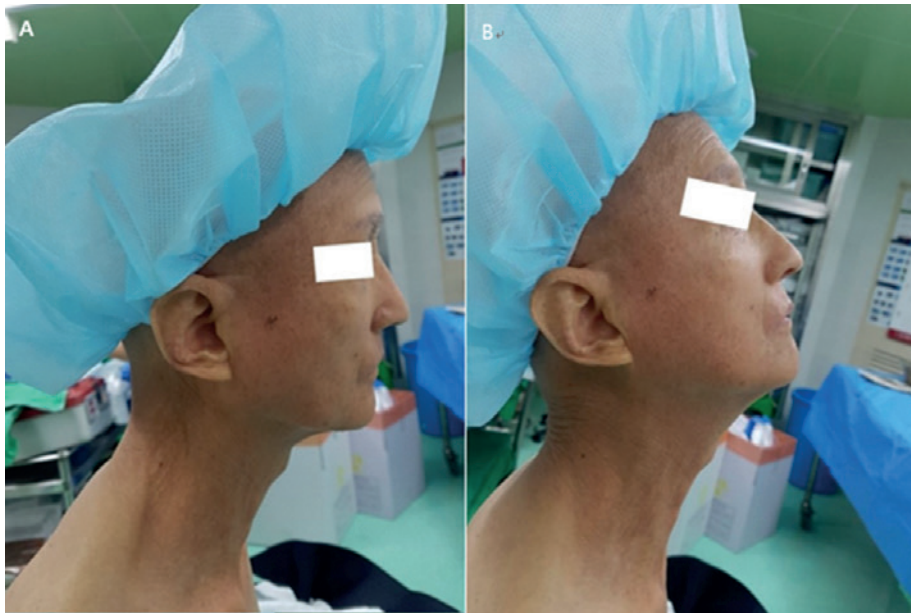
Identificamos que o paciente apresentava limitações severas na flexão e extensão do pescoço durante a avaliação das vias aéreas. Além da má dentição e do queixo relativamente pequeno, a distância tireomentoniana era de 5 cm e a abertura da boca era restrita a 2 dedos de distância (Figura 1). A nota de Mallampati foi III. Paralisia de prega vocal direita foi observada por otorrinolaringologista (Figura 2). Previmos dificuldade na intubação e preparamos um videolaringoscópio McGrath Mac (Covidien France SAS, Paris, França) com tubos endotraqueais de vários tamanhos. Além disso, um carrinho de emergência das vias aéreas foi preparado, incluindo um broncoscópio de fibra óptica, antes que o paciente fosse levado à sala de cirurgia.

A pressão arterial não invasiva, frequência cardíaca, eletrocardiografia, saturação de oxigênio, índice bispectral e monitoramento em sequência de quatro (TOF) foram realizados durante toda a duração da anestesia. Sua pressão arterial, frequência cardíaca e saturação periférica de oxigênio eram 173/83 mmHg, 118 batimentos por minuto e 100%, respectivamente, na chegada à sala de cirurgia. Foi pré-medicado com glicopirrolato 0,2 mg e pré-oxigenado com oxigênio a 100% por 5 minutos. Utilizou-se propofol 60 mg e remifentanil 1 µg/kg/min para indução anestésica. O monitoramento do TOF foi realizado em intervalos de 15 segundos usando o nervo ulnar direito. Após verificação do estado de inconsciência do paciente, iniciou-se ventilação manual com sevoflurano 2,5% e injetou-se rocurônio 40 mg. A dificuldade na ventilação com máscara foi aliviada pela colocação da via aérea intraoral e pela técnica de duas mãos. A intubação foi realizada com sucesso com tubo endotraqueal com diâmetro interno de 7,0 mm por meio de videolaringoscópio, tomando-se muito cuidado para evitar maiores danos à corda vocal já paralisada. Posteriormente, foi realizada monitorização contínua da pressão arterial através da artéria radial esquerda, e um acesso central foi inserido na veia jugular interna direita sob orientação ultrassonográfica.

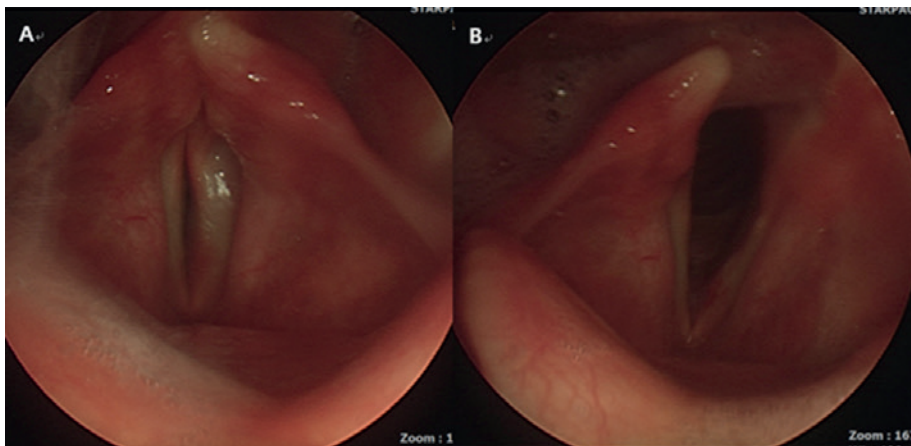
A frequência cardíaca diminuiu à medida que a cirurgia progrediu e foi mantida na faixa de 70 a 90 batimentos por minuto. A pressão arterial foi estabilizada durante a cirurgia com fenilefrina 0,5–1,51 µg/kg/min<sup>-1</sup> e remifentanil 0,25–0,5 µg/kg/min<sup>-1</sup>. Foi realizada infusão de 500 mL de volulyte e 1000 mL de solução de plasma e transfusão de 2 unidades de hemácias. Mantivemos o sevoflurano na concentração alveolar mínima de 1,0, considerando que o corpo é mais velho que a idade cronológica. A profundidade da anestesia foi mantida adequadamente entre 35 e 50 valores do índice bispectral durante a cirurgia, sem alterações significativas na eletroencefalografia. O tempo total de anestesia foi de 5 horas e 15 minutos.

Preocupados com a depressão respiratória, não usamos nenhum outro analgésico, exceto fentanil, na analgesia intravenosa controlada pelo paciente (IV-PCA) para controle da dor pós-operatória. O esquema IV-PCA consistiu em 500 µg de fentanil e 0,6 mg de ramosetron e foi programado para administrar 2 mL/h<sup>-1</sup> como infusão de fundo, um volume de demanda de 0,5 mL e um intervalo de bloqueio de 15 minutos com um volume total de 100ml.

Após a cirurgia, a contagem pós-tetânica de 2 foi verificada e o relaxamento muscular foi revertido com sugamadex 150 mg (4 mg/kg<sup>-1</sup>). A extubação foi realizada após a confirmação de uma relação TOF de 0,9 e ventilação espontânea. No entanto, sua sonolência persistiu. Ele não respondeu a estímulos de luz, mas apenas a estímulos dolorosos. O índice bispectral manteve-se entre 70 e 80. Foi transferido para a unidade de terapia intensiva (UTI) para monitorização da consciência e dos sinais vitais. Ele ficou alerta dentro de 12 horas e foi transferido para a enfermaria geral em 2 dias. Durante a permanência na UTI, apenas uma dose única de meperidina 25 mg foi administrada por



**Figura 1** Avaliação das vias aéreas do paciente antes da anestesia em posição neutra (A) e extensão do pescoço (B).



**Figura 2** Visão de fibra óptica da corda vocal antes da cirurgia. Fechado (A) e aberto (B).

via intravenosa, exceto IV-PCA para dor pós-operatória, e a dor foi controlada abaixo de 3 pontos na escala numérica de classificação. O paciente foi encaminhado ao médico fisiatra para reabilitação devido ao risco de aspiração por paralisia de cordas vocais. Recebeu alta do centro 14 dias após a cirurgia sem complicações.

## Discussão

A SW é uma doença autossômica recessiva rara causada por mutações com perda de funções no gene WRN que prejudicam a replicação do DNA, reparo e manutenção dos telômeros<sup>1</sup>. Também é conhecida como progeria adulta porque os sintomas começam no início da adolescência, o que é consideravelmente tardio em compara-

ção com a síndrome de progeria de Hutchinson-Glifford. A vida útil média varia de 30 a 54,3 anos. As principais causas de morte incluem infarto do miocárdio e malignidade, e não há tratamentos específicos que visem a síndrome em si.

Nosso paciente era bastante idoso, considerando a expectativa de vida média dos pacientes com SW. Recentemente, o tratamento com inibidores da HMG-CoA redutase (estatinas) e agonistas de receptores gama ativados por proliferadores de peroxissoma (pioglitazona) prolongou a vida desses pacientes, estabilizando os telômeros e prevenindo a apoptose<sup>3</sup>. Esses tratamentos previnem a disfunção celular e atrasam os resultados fatais. O diagnóstico precoce e a administração desses medicamentos podem auxiliar na melhora da qualidade de vida e prolongar a vida em

pacientes com SW, apesar da disponibilidade de opções de tratamento apenas sintomáticos de acordo com as manifestações clínicas.

O manejo anestésico de pacientes com SW é desafiador devido à possibilidade de via aérea difícil e comorbidades que podem causar complicações durante a anestesia e a cirurgia. Existem poucos estudos e relatos de casos sobre anestesia na SW devido à raridade da própria síndrome. A anestesia regional ou a anestesia local devem ser consideradas principalmente se o paciente não apresentar distúrbios de coagulação devido ao risco de manejo de via aérea difícil.

No entanto, os anesthesiologistas optaram pela anestesia geral para esse paciente após considerarem a medicação pré-operatória, operação prolongada, uso de heparina intraoperatória e adesão do paciente. É vital que os operadores estejam preparados para lidar com uma via aérea difícil e comprometimento cardiovascular durante a anestesia. A boca pequena, dentição ruim, hipoplasia mandibular, hipoplasia maxilar e anormalidades craniofaciais tornam a intubação desafiadora, e é essencial avaliar as vias aéreas do paciente antes da cirurgia. A intubação broncoscópica acordada deve ser considerada e um carrinho de via aérea difícil deve estar pronto com a chegada do paciente à sala de cirurgia. Pequenas máscaras faciais e máscara laríngea podem ser necessárias, pois o corpo do paciente é relativamente pequeno e é natural que um pequeno tubo endotraqueal seja usado para intubação.

As comorbidades associadas devem ser avaliadas meticulosamente antes da cirurgia. Além da obtenção do histórico médico, é necessária uma abordagem multidisciplinar, incluindo avaliação biológica molecular. Pacientes com SW são considerados de alto risco para infarto do miocárdio, infarto cerebral e hemorragia causada por aterosclerose. A monitorização contínua da pressão arterial é recomendada juntamente com a preparação para eventos cardiovasculares extensos.

Solicita-se aos anesthesiologistas que considerem os efeitos residuais das drogas porque a depressão respiratória em pacientes com SW pode causar resultados drásticos devido à aparência dos pacientes. A extubação deve ser realizada após a transmissão neuromuscular confirmar a recuperação completa do relaxamento muscular.

Além disso, as características farmacodinâmicas e farmacocinéticas, incluindo interações medicamentosas, devem ser revistas na escolha de anestésicos especialmente para opioides. O remifentanil foi o único opioide utilizado durante o tempo anestésico neste caso devido ao seu tempo de vida muito curto e à característica não sensível ao contexto. Anestésicos de curta duração são preferidos para emergência rápida em anestesia geral de pacientes com SW.

O volume de distribuição das drogas lipofílicas é aumentado, e a maioria dos agentes intravenosos e inalatórios utilizados pelos anesthesiologistas tem uma fase de eliminação mais longa, considerando que a idade corporal é muito maior que a idade cronológica e que a água corporal total diminui com o envelhecimento<sup>4</sup>. A dose de anestésicos e outras drogas deve ser ajustada de forma semelhante à de pacientes idosos.

## Conclusão

Poucos estudos relataram anestesia geral em pacientes com SW. A avaliação pré-operatória, incluindo a avaliação das vias aéreas, é crucial, e a preparação para uma via aérea difícil e possíveis eventos cardiovasculares são essenciais. Todas as medicações e manejo anestésico devem ser fornecidos de acordo com as diretrizes para o manejo anestésico do paciente idoso, considerando que o corpo envelheceu mais do que a idade cronológica.

## Conflitos de interesse

Os autores declaram não haver interesses conflitantes.

## References

1. Goto M. Hierarchical deterioration of body systems in Werner's syndrome: implications for normal ageing. *Mech Ageing Dev.* 1997;98(3):239-54.
2. Takemoto M, Mori S, Kuzuya M, Yoshimoto S, Shimamoto A, Igarashi M, et al. Diagnostic criteria for Werner syndrome based on Japanese nationwide epidemiological survey. *Geriatr Gerontol Int.* 2013;13(2):475-81.
3. Yokote K, Saito Y. Extension of the life span in patients with Werner syndrome. *J Am Geriatr Soc.* 2008;56(9):1770-1.
4. Aurini L, White PF. Anesthesia for the elderly outpatient. *Curr Opin Anaesthesiol.* 2014;27(6):563-75.