

## RELATO DE CASO

# Técnica anestésica quase ideal do implante de stent traqueal na obstrução de via aérea central com infusão de cetamina-dexmedetomidina: um relato de caso

Sakshi Thakore<sup>a,\*</sup>, Nishkarsh Gupta<sup>a</sup>, Karan Madan<sup>b</sup>, Sushma Bhatnagar<sup>a</sup>

<sup>a</sup>Departamento de onco-anestesiologia, DRBRAIRCH, AIIMS, Nova Déli

<sup>b</sup>Departamento de Medicina Pulmonar e Cuidados Críticos

Recebido em 17 de janeiro de 2020; aceito em 19 de março de 2021

Disponível online em 22 de abril de 2021

### PALAVRAS-CHAVE:

Cetamina;  
Dexmedetomidina;  
Obstrução das vias  
aéreas centrais;  
Broncoscopia rígida;  
Relato de caso

### RESUMO:

JA obstrução das vias aéreas centrais se apresenta como uma emergência com dispneia e estridor. O manejo anestésico do implante de stent traqueal rígido guiado por broncoscopia é um procedimento altamente estimulante que requer anestesia geral. Mas pode levar à obstrução das vias aéreas com risco de vida e colapso cardiovascular após a indução. A anestesia intravenosa total baseada em propofol-remifentanil é uma técnica anestésica ideal, mas o remifentanil não está disponível em muitos países. Embora a dexmedetomidina-cetamina tenha sido usada para sedação durante o procedimento, seu uso para broncoscopia rígida no cenário de obstrução das vias aéreas centrais não foi descrito na literatura. Descrevemos uma técnica anestésica quase ideal para o tratamento da obstrução das vias aéreas centrais usando a combinação de dexmedetomidina-cetamina.

## Introdução

O manejo anestésico da endoprótese traqueal guiada por broncoscopia rígida (BR) em pacientes com obstrução das vias aéreas centrais (OVAC) apresenta desafios únicos porque o paciente se apresenta como uma emergência com dispneia de alto grau e estridor com oxigenação prejudicada, o que nos fornece tempo mínimo para otimização. É um procedimento altamente estimulante e requer anestesia geral (AG). Mas pode levar à obstrução das vias aéreas com

risco de vida e colapso cardiovascular após a indução da anestesia. A anestesia venosa total (TIVA) baseada na combinação de propofol e remifentanil (bolus intermitentes ou infusão contínua)<sup>(1-3)</sup> é uma técnica anestésica ideal, mas o remifentanil não está disponível em muitos países como o nosso. Remifentanil e propofol causam hipotensão e bradicardia e o efeito de sua combinação na hemodinâmica pode ser sinérgico. A cetamina, por outro lado, aumenta a pressão arterial e a frequência cardíaca e é um bom broncodilatador e analgésico, mas causa delírio, alucinações e

Autor correspondente: E-mails: drsakshiarora88@gmail.com (S. Thakore), drnishkarsh@rediffmail.com (N. Gupta), sushmabhatnagar1@gmail.com (S. Bhatnagar).

<https://doi.org/10.1016/j.bjane.2021.03.019>

© 2021 Sociedade Brasileira de Anestesiologia. Published by Elsevier Editora Ltda. This is an open access article under the CC BY-NC-ND licence (<http://creativecommons.org/licenses/by-nc-nd/4.0/>)

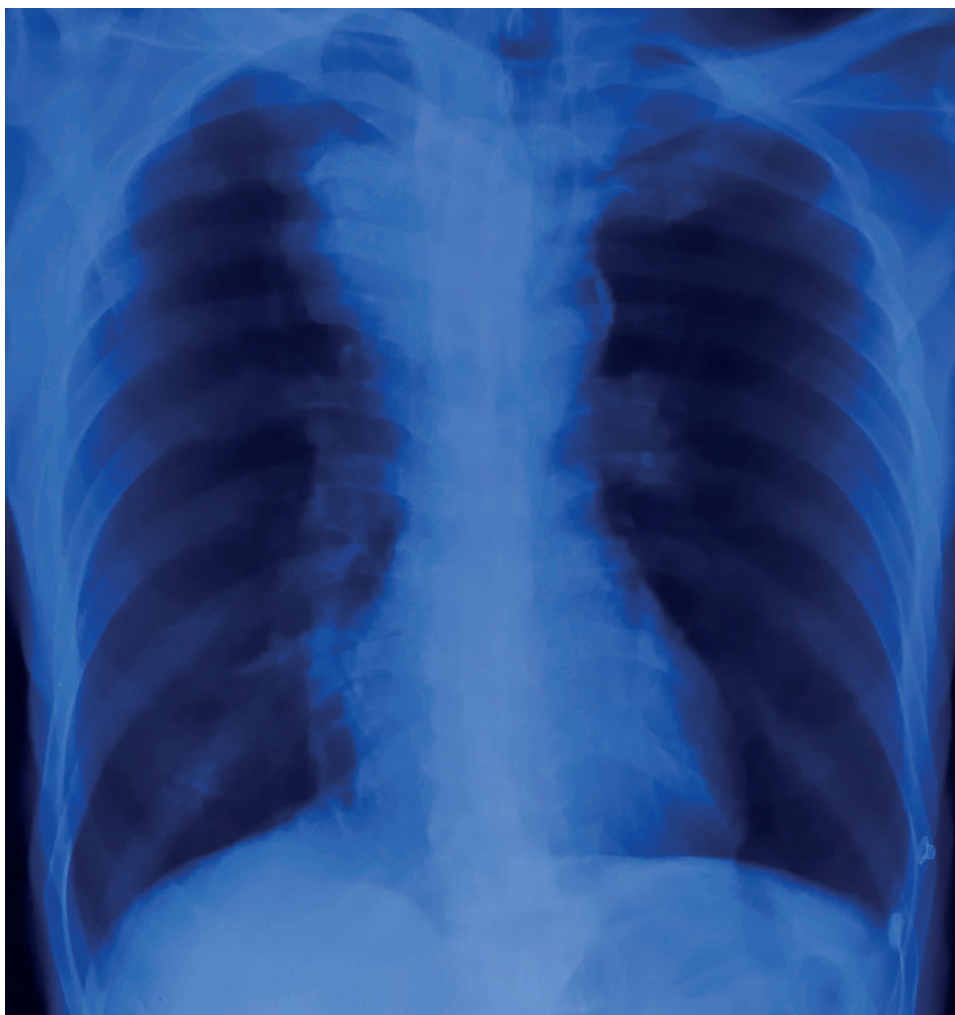

Figura 1

aumento da salivacão. A dexmedetomidina (DXM) reduz os efeitos colaterais da cetamina e sua combinação proporciona estabilidade hemodinâmica. Existem alguns relatos sobre o uso da combinação de cetamina e DXM para sedação durante o procedimento<sup>(4)</sup>. A infusão de DXM-cetamina não foi relatada para ser utilizada para GA no cenário de broncoscopia rígida. Descrevemos o uso da combinação de infusões de DXM-cetamina para implante de stent traqueal guiado por BR em um paciente com OVAC.

### Relato de caso

Paciente estado físico II de acordo com a *American Society of Anesthesiologists* (ASA), 55 anos, pesando 56 kg, deu entrada na emergência com tosse, falta de ar (grau 3 do conselho de pesquisa médica modificado)<sup>(5,6)</sup> e estridor. Apresentava dificuldade respiratória com taquipneia (frequência respiratória 22 / minuto) e uso de músculos acessórios para respiração. À ausculta, o paciente apresentou diminuição da entrada de ar com crepitações inspiratórias bilaterais com sibilo expiratório e estridor audível. Os parâmetros hemodinâmicos estavam estáveis, exceto taquicardia (frequência de pulso 120 / min). A gasometria arterial (GA) exibiu pH

7,31, PaO<sub>2</sub> 63 mmHg, PaCO<sub>2</sub> 58 mmHg e saturação de oxigênio (SpO<sub>2</sub>) 89% em ar ambiente. A radiografia de tórax revelou massa mediastinal com compressão traqueal e opacidade homogênea em lobo médio direito (Figura 1). A tomografia computadorizada (TC) demonstrou uma grande massa linfonodal conglomerada em localização paratracheal direita (7 × 5 cm) infiltrando-se na luz traqueal com estreitamento significativo da luz traqueal com diâmetro mínimo de 3,5 mm (estenose traqueal de grau 3)<sup>(7)</sup> (Figura 2) Ele foi encaminhado para implante de stent traqueal guiado por BR sob AG.

Depois de confirmar o estado de jejum (6 horas) e obter consentimento informado por escrito, o paciente foi levado para a sala de operação. Aconselhamento pré-operatório foi feito e os riscos da anestesia relacionados à perda do controle das vias aéreas, necessidade de intubação e ventilação mecânica, necessidade de unidade de terapia intensiva e complicações pulmonares perioperatórias foram explicados aos parentes. Ele foi iniciado em nebulização com salbutamol (2 ml, 2,5 mg) e budesonida (2 ml, 0,5 mg), e monitores ASA padrão incluindo monitor de índice bispectral (BIS) foram anexados. A pré-oxigenação foi feita com 10 L de oxigênio a 100% por 5 minutos na posição de

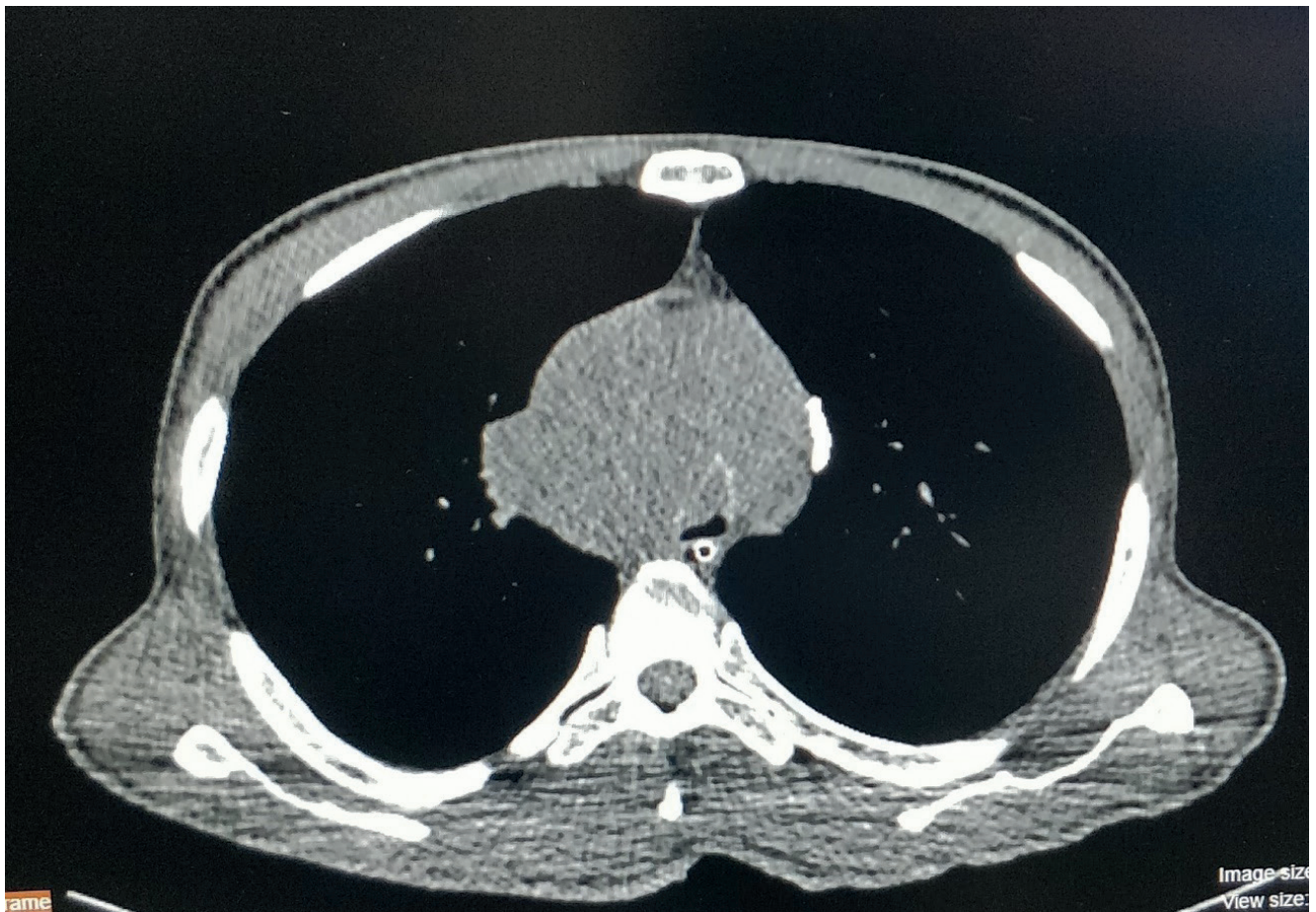


Figura 2

cabeça para cima. Ele recebeu 0,2 mg de glicopirrolato, 8 mg de dexametasona e 75 µg de fentanil por via intravenosa (IV). Depois disso, 0,5 µg / kg de DXM foi administrado durante 10 minutos e a anestesia foi induzida com 75 mg de cetamina IV. Posteriormente, 1 mg / kg de succinilcolina IV foi administrado e BR (Karl storz, tamanho 11) foi introduzido na traqueia 60 segundos depois. Durante a fase de manutenção, infusões de DXM (0,2-0,5 mcg / kg / h) e cetamina (0,5-1 mg / kg / h) foram tituladas para atingir um BIS entre 40-60. O paciente foi ventilado de forma intermitente através do circuito de anestesia conectado à porta de ventilação do BR. A gasometria intraoperatória revelou melhora da oxigenação (PaO<sub>2</sub> 75 mm) com leve aumento da PaCO<sub>2</sub> (63 mm). O procedimento durou 30 minutos e o paciente manteve-se hemodinamicamente estável durante todo o procedimento. Após a colocação do stent, o broncoscópico foi removido e o I gel tamanho 4 foi inserido. A infusão de DXM e cetamina foi interrompida, e o paciente foi extubado após garantir bons esforços respiratórios com BIS de 80 após cerca de 6 minutos da interrupção das infusões. A gasometria pós-operatória revelou Ph 7,37, PaO<sub>2</sub> 80 mm, PaCO<sub>2</sub> 52 mm e SpO<sub>2</sub> 95%. Ele estava consciente, orientado, sem dor e seguindo comandos. Ele foi transferido para a unidade de recuperação pós-anestesia por um dia. O paciente permaneceu estável, mantendo a SpO<sub>2</sub> 95-96% em ar ambiente com neurocognição normal

no pós-operatório. Ele teve alta no dia seguinte. Seu pós-operatório imediato e seguimento de uma semana transcorreram sem intercorrências.

## Discussão

O implante de stent traqueal em OVAC é um procedimento de emergência e pode não dar tempo suficiente para otimização pré-operatória. Pode levar a complicações respiratórias com risco de vida devido à natureza da doença, diminuição da reserva de oxigênio ou colapso súbito das vias aéreas após a indução da anestesia.

A TIVA à base de propofol e remifentanil é a técnica preferida em vez da anestesia inalatória.<sup>(2,8)</sup> O propofol é um agente hipnótico intravenoso com meia-vida curta sensível ao contexto, mas é doloroso à injeção e não fornece analgesia. Também pode causar supressão dos reflexos das vias aéreas, apneia e instabilidade hemodinâmica devido à vasodilatação e inotropia negativa. A cetamina é um agente anestésico IV com bloqueio do receptor N-metil-d-aspartato (NMDA) como mecanismo de ação primário. A cetamina é um bom analgésico com rápido início de ação (30 s) e causa broncodilatação. Porém, sua utilidade é limitada, pois pode causar delírio, alucinações, reações de despertar, aumento das secreções salivares e instabilidade hemodinâmica (taquicardia e hipertensão) devido à estimulação simpática.<sup>(8)</sup>

DXM é um agonista do receptor alfa-2 adrenérgico de ação central e produz sedação, ansiólise e analgesia sem depressão respiratória. Aumenta a anestesia produzida por outras drogas anestésicas, preserva os reflexos das vias aéreas e reduz o delírio.<sup>(9-11)</sup> Porém, pode causar bradicardia e hipotensão e tem início de ação lento quando usado como agente único. Uma combinação de DXM e cetamina pode fornecer condições anestésicas ideais como início rápido, sedação, analgesia, amnésia, broncodilatação, estabilidade hemodinâmica e manutenção da respiração espontânea com efeitos colaterais mínimos. Pode ser uma alternativa ao propofol e ao remifentanil em países onde o remifentanil não está disponível. Além disso, evita a necessidade de opioides adicionais e efeitos colaterais relacionados com os opioides.

A combinação DXM-cetamina tem sido usada para sedação de procedimento com efeitos adversos cardiorrespiratórios mínimos em pacientes submetidos a esofagogastroduodenoscopia, em crianças submetidas a pequenos procedimentos cardíacos e em odontopediatria.<sup>(11-13)</sup> Tobias demonstrou relatos descritivos de relatos da literatura em relação ao uso dessa combinação para sedação durante o procedimento.<sup>(4)</sup> Além da sedação, o uso eficaz e seguro dessa combinação também foi descrito para anestesia em pacientes com cardiopatia cianótica congênita não corrigida que se apresentam para cirurgia não cardíaca.<sup>(14)</sup>

A combinação DXM-cetamina proporcionou sedação e conforto adequados<sup>(15)</sup> com melhor estabilidade hemodinâmica do que DXM sozinho<sup>(16)</sup> para intubação com fibra óptica em vigília. O procedimento de BR está associado a uma maior resposta hemodinâmica por mais tempo e a profundidade ideal da anestesia deve ser mantida durante todo o procedimento. Nosso paciente apresentou-se em CAO com dispneia severa e baixa saturação de oxigênio que não melhorou com qualquer broncodilatador ou corticoide. Como a inserção do RB é altamente estimulante, o relaxante muscular despolarizante foi utilizado para proporcionar relaxamento<sup>(17)</sup> devido ao seu início rápido, curta duração, baixo custo e melhores condições de intubação. Portanto, o implante de stent traqueal de emergência foi planejado sob anestesia geral com bloqueio neuromuscular de curta ação para indução seguido de infusão contínua da combinação DXM-cetamina que forneceu boa profundidade anestésica (medida objetivamente pelos valores do BIS) e estabilidade hemodinâmica sem a necessidade de doses adicionais de relaxantes musculares. Mais estudos randomizados são necessários para validar esses achados nessa categoria de pacientes.

## Conclusão

A anestesia intravenosa total baseada em DXM-cetamina fornece boa analgesia, anestesia e estabilidade hemodinâmica com indução rápida e suave e despertar com efeitos colaterais mínimos. Portanto, pode ser uma técnica anestésica ideal para implante de endoprótese traqueal guiada por broncoscopia rígida.

## Referências

1. Bakan M, Topuz U, Umutoglu T, Gundogdu G, Ilce Z, Elicevik M, et al. Remifentanil-based total intravenous anesthesia for pediatric rigid bronchoscopy: comparison of adjuvant propofol and ketamine. *Clinics*. 2014 Jun;69(6):372-7.
2. Morita S, Akasaka N, Sakamoto M, Tateda T. Anesthetic management with remifentanil for tracheobronchial stent insertion. *Masui*. 2010 Feb;59(2):183-7.
3. Prakash N, McLeod T, Smith F. The effects of Remifentanil on haemodynamic stability during rigid bronchoscopy. Vol. 56. 2001. 576 p.
4. Tobias JD. Dexmedetomidine and ketamine: An effective alternative for procedural sedation? *Pediatr Crit Care Med*. 2012 Jul;13(4):423.
5. Ban W, Lee JM, Ha JH, Yeo CD, Kang HH, Rhee CK, et al. Dyspnea as a prognostic factor in patients with non-small cell lung cancer. *Yonsei Med J*. 2016 Sep 1;57(5):1063-9.
6. Munari AB, Gulart AA, dos Santos K, Venâncio RS, Karloh M, Mayer AF. Modified Medical Research Council Dyspnea Scale in GOLD Classification Better Reflects Physical Activities of Daily Living. *Respiratory care*. 2018 Jan 1;63(1):77-85.
7. Freitag L, Ernst A, Unger M, Kovitz K, Marquette CH. A proposed classification system of central airway stenosis. *Eur Respir J*. 2007 Jul;30(1):7-12.
8. Conacher ID. Anaesthesia and tracheobronchial stenting for central airway obstruction in adults. *BJA Br J Anaesth*. 2003 Mar 1;90(3):367-74.
9. Naaz S, Ozair E. Dexmedetomidine in Current Anaesthesia Practice- A Review. *J Clin Diagn Res JCDR*. 2014 Oct;8(10):GE01-4.
10. Kaur M, Singh PM. Current role of dexmedetomidine in clinical anesthesia and intensive care. *Anesth Essays Res*. 2011;5(2):128-33.
11. Seybold JL, Ramamurthi RJ, Hammer GB. The use of dexmedetomidine during laryngoscopy, bronchoscopy, and tracheal extubation following tracheal reconstruction. *Pediatr Anesth*. 2007 Dec 1;17(12):1212-4.
12. Joshi VS, Kollu SS, Sharma RM. Comparison of Dexmedetomidine and Ketamine versus Propofol and Ketamine for Procedural Sedation in Children Undergoing Minor Cardiac Procedures in Cardiac Catheterization Laboratory. *Ann Card Anaesth*. 2017;20(4):422-6.
13. Jaikaria A, Thakur S, Singhal P, Chauhan D, Jayam C, Syal K. A Comparison of Oral Midazolam-ketamine, Dexmedetomidine-fentanyl, and Dexmedetomidine-ketamine Combinations as Sedative Agents in Pediatric Dentistry: A Triple-Blinded Randomized -Controlled Trial. *Contemp Clin Dent*. 2018;9(Suppl 2):S197-S203. doi:10.4103/ccd.ccd\_818\_17
14. Goyal R, Singh S, Bangi A, Singh SK. Case series: Dexmedetomidine and ketamine for anesthesia in patients with uncorrected congenital cyanotic heart disease presenting for non-cardiac surgery. *J Anaesthesiol Clin Pharmacol*. 2013;29(4):543-546. doi:10.4103/0970-9185.119142
15. Scher CS, Gitlin MC. Dexmedetomidine and low-dose ketamine provide adequate sedation for awake fiberoptic intubation. *Can J Anaesth J Can Anesth*. 2003 Jul;50(6):607-10.
16. Sinha SK, Joshiraj B, Chaudhary L, Hayaran N, Kaur M, Jain A. A comparison of dexmedetomidine plus ketamine combination with dexmedetomidine alone for awake fiberoptic nasotracheal intubation: A randomized controlled study. *J Anaesthesiol Clin Pharmacol*. 2014 Oct 1;30(4):514.
17. Hung O, McKeen D, Huitink J. Our love-hate relationship with succinylcholine: Is sugammadex any better?. *Succinylcholine, nous t'aimons, nous te haïssons: et toi, suggammadex, es-tu mieux loti?.* *Can J Anaesth*. 2016;63(8):905-910. doi:10.1007/s12630-016-0664-4