

CARTA AO EDITOR

Reversão potencialmente desastrosa de agentes de bloqueio neuromuscular antes da retirada de suporte de crânio Mayfield

Prezada Editora,

A precisão é essencial em qualquer procedimento cirúrgico, e isso é indiscutível. A precisão milimétrica, entretanto, é essencial na maioria dos casos de neurocirurgia, especialmente em procedimentos funcionais estereotáticos e de neuro navegação, onde instrumentos longos atravessam o parênquima cerebral, objetivando pontos encefálicos profundos específicos. Mesmo com estudo exaustivo de tractografia, por exemplo, ou com qualquer outro software para cirurgia guiada por imagem, o risco de lesão de estrutura não silente do sistema nervoso central como a cápsula interna sempre existe e representa consequências catastróficas. Por essa razão, a imobilização completa da cabeça ao realizar esses procedimentos é mandatória. Um dos dispositivos mais frequentemente empregado para obter estabilidade do crânio, permitindo a precisão excepcional necessária, é o suporte de crânio. O trabalho pioneiro do Dr. James Gardner, no seu brilhante artigo publicado em 1935,¹ apresentou um aparelho de fixação da cabeça que se tornou o protótipo para os dispositivos posteriores projetados mais tarde. Atualmente, o dispositivo Mayfield é o mais comumente usado em todo o mundo. Possui presilha com três pinos de fixação da calota craniana (fig. 1) que sustentam o crânio e o mantêm imobilizado. Diversas complicações têm sido relatadas em associação com o mau uso do equipamento. O cirurgião é a causa da maioria das complicações, tais como fraturas de crânio e hematomas epidurais.²

Não obstante, o cirurgião não é o único culpado nessa complicada equação multifatorial conhecida como procedimento cirúrgico-anestésico. A aplicação incorreta de conceitos básicos de farmacologia aliada à falta de entendimento dos tempos cirúrgicos e passos operacionais sequenciais podem levar a desfechos com lesão. Uma das consequências mais comuns do conceito incorreto de sequência descrito acima é a laceração do couro cabeludo. Ocorre enquanto o paciente superficializa, não consegue seguir ordens verbais e começa a se movimentar, geralmente em resposta a estímulo doloroso devido aos pinos afiados fixados ao crânio. Esse movimento descoordenado pode resultar em deslocamento dos pinos na calota craniana

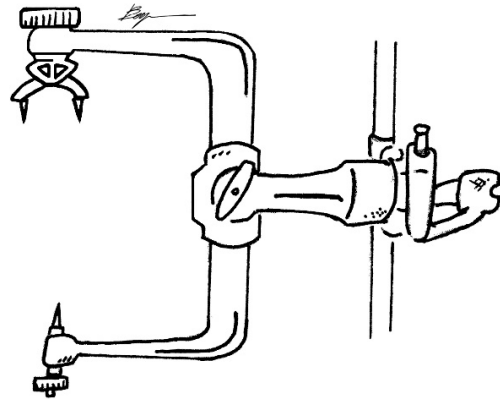


Figura 1 Suporte de crânio de três pinos (Mayfield) com pontas afiadas.

que funcionam como bisturi e podem causar lacerações horripáveis no couro cabeludo. Além disso, a tentação da recuperação precoce do estado de bloqueio neuromuscular profundo durante a cirurgia é frequentemente descrita, especialmente por anestesiologistas inexperientes.

Outro ponto significativo que não deve ser negligenciado são as consequências financeiras desagradáveis que podem acompanhar esse fiasco. Embora os pacientes sejam submetidos acordados a craniotomia e recuperam consciência com os pinos na posição, enfrentam uma situação completamente inédita. Em primeiro lugar, cirurgiões e anestesiologistas fazem uma avaliação minuciosa anterior para decidir se o paciente é emocionalmente estável para tolerar tal evento. Além disso, o paciente é informado sobre a situação, e o bloqueio do couro cabeludo realizado para esses procedimentos tem um papel muito importante na oferta de conforto e controle de dor.


Pelas razões apresentadas até o momento, recomendamos enfaticamente que a reversão do agente de bloqueio neuromuscular deva ser feito somente após a retirada dos pinos fixadores do crânio. Ao mesmo tempo, os autores desejam enfatizar que essa complicação anestésica lamentável é totalmente prevenível, e todos os esforços devem ser feitos para evitar danos ao paciente.

Conflitos de interesse

Os autores declaram não haver conflitos de interesse.

Referências

1. Gardner WJ. Intracranial Operations in the Sitting Position. *Ann Surg.* 1935;101:138-45.
2. Baerts WD, de Lange JJ, Booij LH, Broere G. Complications of the Mayfield skull clamp. *Anesthesiology.* 1984;61:460-1.

Christiano dos Santos e Santos ^{a,*},
Caio Freire Benjamin Vianna^b,
Ruy Castro Monteiro da Silva Filho^c

^a *University of Mississippi Medical Center, Department of Anesthesiology, Jackson, EUA*

^b *Faculdade de Medicina de Campos, Campos dos Goytacazes, RJ, Brasil*

^c *Hospital Municipal Miguel Couto, Departamento de Neurocirurgia, Rio de Janeiro, RJ, Brasil*

*Autor para correspondência.

E-mail: cesantos@umc.edu (C.S. Santos).

7 de agosto de 2020