

## RELATOS DE CASO

# Anestesia geral associada a bloqueio do plano do músculo eretor da espinha para encerramento de persistência de canal arterial: dois relatos de caso



Erica Viviana Guimarães Carvalho \*, Joana Luísa Borges Marques e Maria João Falle Gomes dos Santos

Hospital de Braga, Departamento de Anestesiologia, Braga, Portugal

Recebido em 29 de maio de 2019; aceito em 3 de janeiro de 2020  
Disponível na Internet em 20 de fevereiro de 2020

### PALAVRAS-CHAVE

Neonato;  
Unidade de terapia  
intensiva neonatal;  
Anestesia local;  
Cirurgia;  
Anestesia regional

### Resumo

**Justificativa:** A persistência do canal arterial em neonatos prematuros resulta em *shunt* esquerdo-direito com alterações hemodinâmicas e desconforto respiratório de gravidade variável. Quando o tratamento clínico não é bem sucedido, o fechamento cirúrgico via toracotomia lateral esquerda continua sendo a abordagem alternativa, e pode ser realizado no centro cirúrgico ou à beira leito com baixa taxa de mortalidade. A anestesia baseada em opioides é frequentemente escolhida pelos anesthesiologistas nos casos de fechamento de canal arterial devido à supressão de resposta ao estresse e manutenção da estabilidade hemodinâmica. Essa justificativa sugere que a anestesia regional também pode ser uma técnica vantajosa e que promove desmame mais precoce do ventilador. O bloqueio dos estímulos aferentes antes da incisão também pode modular os efeitos no longo-prazo, tanto da percepção sensorial quanto das respostas à dor.

**Relato de caso:** Apresentamos dois casos de anestesia geral associada a bloqueio do plano do músculo eretor da espinha como parte de anestesia multimodal em gêmeos prematuros submetidos a fechamento de canal arterial persistente.

**Discussão:** Nos dois casos descritos, o bloqueio do plano do músculo eretor da espinha associado à anestesia geral foi eficiente para minimizar o impacto negativo da cirurgia, e possibilitou a redução na quantidade de opioide usado durante cirurgia para fechamento de persistência canal arterial.

© 2020 Sociedade Brasileira de Anestesiologia. Publicado por Elsevier Editora Ltda. Este é um artigo Open Access sob uma licença CC BY-NC-ND (<http://creativecommons.org/licenses/by-nc-nd/4.0/>).

\* Autor para correspondência.

E-mail: [erica.carvalho@hb.min-saude.pt](mailto:erica.carvalho@hb.min-saude.pt) (E.V. Carvalho).

**KEYWORDS**

Newborn;  
Neonatal intensive  
care unit;  
Local anesthetics;  
Surgery;  
Regional anesthesia

**General anesthesia combined with erector spinae plane block for ductus arteriosus closure: two case reports****Abstract**

**Background:** Failure of ductus arteriosus closure in preterm neonates results in a left-to-right shunt that leads to variable severities of hemodynamic and respiratory distress. When medical therapy fails, surgical ligation via left lateral thoracotomy remains an alternative approach and can be performed in the operating room or at the bedside with a low mortality rate. Opioid-based anesthesia is a frequent choice among anesthesiologists who manage patent ductus arteriosus cases based on the suppression of the stress response and maintenance of hemodynamic stability. This rationale suggests that regional anesthesia may also be an advantageous technique and may benefit earlier weaning from ventilation. Blocking afferent signals before incision may also modulate the long-term consequences of altered sensory perception and pain responses.

**Case report:** We present two cases of general anesthesia combined with erector spinae plane block as part of multimodal anesthesia in premature twins undergoing patent ductus arteriosus closure.

**Discussion:** In these cases, the use of erector spinae plane block combined with general anesthesia was efficient to minimize the negative impact of surgery and allowed a reduction in the amount of intraoperative opioid use for patent ductus arteriosus closure.

© 2020 Sociedade Brasileira de Anestesiologia. Published by Elsevier Editora Ltda. This is an open access article under the CC BY-NC-ND license (<http://creativecommons.org/licenses/by-nc-nd/4.0/>).

**Justificativa**

Nos fetos, o Canal Arterial (CA) é uma comunicação normalmente observada entre a aorta e a artéria pulmonar, que geralmente se contrai logo após o nascimento e se fecha em 72 horas. A persistência do CA resulta em *shunt* esquerdo-direito e pode levar a insuficiência cardíaca congestiva. A oclusão tardia do CA é frequentemente observada em neonatos prematuros, pois o CA permanece aberto em aproximadamente 80% das crianças nascidas com idade gestacional de 25 a 28 semanas.<sup>1</sup>

Quando o tratamento clínico do CA com drogas anti-inflamatórias não esteroides em neonatos não é bem-sucedido, o fechamento cirúrgico via toracotomia lateral esquerda é um procedimento frequente, que pode ser realizado no centro cirúrgico ou à beira leito na unidade de terapia intensiva, sendo associado à baixa taxa de mortalidade.<sup>2</sup> O objetivo do fechamento cirúrgico é diminuir a sobrecarga vascular pulmonar.

A literatura é limitada em descrições de caso quanto à conduta anestésica no fechamento de canal arterial, que varia da anestesia inalatória à intravenosa. A maioria dos estudos descreve o uso de altas doses de fentanil (10 a 100  $\mu\text{g}\cdot\text{kg}^{-1}$ )<sup>2</sup> para garantir analgesia efetiva e estabilidade hemodinâmica. Não obstante, as técnicas de anestesia regional em neonatos submetidos a esse tipo de cirurgia não foram descritas na literatura.

Forero et al.<sup>3</sup> foram os primeiros a descrever o bloqueio do plano do musculo eretor da espinha (bloqueio ESP), que é um bloqueio do plano da fáscia paraspinal em que o anestésico local (AL) é injetado entre o músculo eretor da espinha e os processos transversos subjacentes. A injeção do AL nesse plano permite dispersão crânio-caudal do anestésico, que abrange vários dermatômos e produz analgesia via um

mecanismo hipotético de dispersão do AL para os ramos ventrais e dorsais dos nervos espinais.<sup>3</sup> O bloqueio ESP ainda não foi descrito em neonatos de peso muito baixo ao nascer.

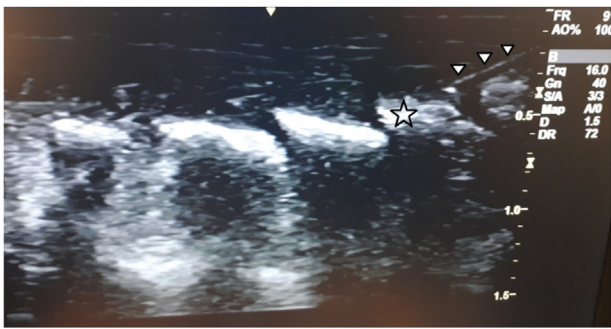
O objetivo do relato de caso foi descrever o uso do bloqueio ESP no fechamento de Persistência de Canal Arterial (PCA) como parte de anestesia multimodal para reduzir o uso de opioides.

**Relato de caso**

O consentimento informado para publicação foi obtido dos pais.

**Caso 1**

Foi indicado fechamento de PCA após tratamento clínico malsucedido (três doses de ibuprofeno) para neonato prematuro de 25 semanas + 3 dias de idade (idade de 29 semanas + 1 dia após última menstruação), pesando 900 g e com várias condições associadas (síndrome do desconforto respiratório da infância, insuficiência renal aguda e hiperbilirubinemia da prematuridade). Uma hora antes da cirurgia, foi realizada intubação orotraqueal com tubo de 3,0 mm sem balonete após uso de 0,1 mg de morfina na Unidade de Terapia Intensiva (UTI) neonatal e iniciou-se ventilação mecânica. O paciente foi monitorado de acordo com padrão ASA (exceto por capnografia, pois o monitor não estava disponível na UTI neonatal) e com espectroscopia cerebral de luz próxima ao infravermelho (NIRS, do inglês *Near Infrared Spectrometry*). Os sinais vitais iniciais foram Frequência Cardíaca (FC) de 140-155 batimentos por minuto (bpm), Pressão Arterial Média (PAM) de 48-51 mmHg e valor de NIRS de 52. Além da oximetria cerebral, a NIRS pode avaliar intervenções que



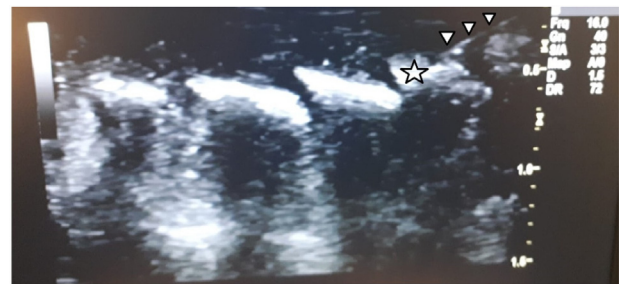
**Figura 1** Imagem de ultrassom do bloqueio ESP no Caso 1. A estrela representa o processo transversal, e os triângulos mostram a agulha.

influenciam as variações na saturação cerebral de oxigênio e as mudanças no volume sanguíneo cerebral durante a cirurgia de fechamento de PCA à beira leito. A anestesia foi realizada com 1 µg de fentanil, 2 mg de cetamina e 1 mg de rocurônio. Após obtenção do consentimento informado dos pais, o paciente foi posicionado em decúbito lateral direito e, empregando técnica estéril, foi realizado o bloqueio ESP com auxílio de ultrassonografia (GE Healthcare LOGIQe, 6.7-18 MHz *hockey-stick probe*) no nível do processo transversal de T5. Após aspiração negativa, 1 mg de ropivacaína a 0,1% (fig. 1) foi injetado para a confirmação ultrassonográfica da correta posição do bloqueio através da imagem do AL separando o músculo eretor da espinha do processo transversal. Em seguida, a dispersão do AL foi controlada visualmente, executando-se a varredura com a sonda do ultrassom ao longo dos processos transversos de T4 até T7.

Vinte minutos após a indução, foram repetidos cetamina (2 mg) e fentanil (1 µg), e 5 µg.kg<sup>-1</sup>.min<sup>-1</sup> de infusão de dopamina foi iniciada. Durante a incisão, o paciente permaneceu estável (FC 135-145 bpm e PAM 46 mmHg). O fechamento do canal ocorreu 20 minutos depois, e houve aumento no valor da NIRS para 64, atribuído à diminuição no shunt esquerdo-direito. A cirurgia durou 1 hora e 10 minutos, sem intercorrências e sem necessidade de repetição de opioide. A extubação traqueal do paciente ocorreu 24 horas após a cirurgia.

## Caso 2

Foi indicado fechamento de PCA após tratamento clínico malsucedido (três doses de ibuprofeno) para o segundo gêmeo que pesava 860 g, com as mesmas condições associadas do primeiro gêmeo. Uma hora antes da cirurgia, foi realizada a intubação traqueal do paciente com tubo orotraqueal de 3,0 mm sem balonete com 0,1 mg de morfina e mantido sob ventilação mecânica na UTI neonatal. O paciente foi monitorado de acordo com padrão ASA (exceto por capnografia) e com NIRS cerebral. Os sinais vitais iniciais foram Frequência Cardíaca (FC) de 140-162 bpm, PAM de 37-50 mmHg e NIRS de 67. A anestesia foi realizada com 1 µg de fentanil, 1 mg de cetamina e 1 mg de rocurônio. Após obtenção do consentimento informado dos pais, o paciente foi posicionado em decúbito lateral direito e, empregando-se técnica estéril, foi realizado o bloqueio ESP com auxílio do equipamento de ultrassonografia previamente descrito,



**Figura 2** Imagem de ultrassom do bloqueio ESP no Caso 2. A estrela representa o processo transversal, e os triângulos mostram a agulha.

no nível do processo transversal de T5. Após aspiração negativa, 1 mg de ropivacaína a 0,1% (fig. 2) foi injetado para controlar a posição correta do bloqueio através da imagem ultrassonográfica do AL separando o músculo eretor da espinha do processo transversal. Em seguida, a dispersão do AL entre os processos transversos de T4 até T7 foi controlada visualmente executando-se a varredura da sonda ultrassonográfica.

A ausência de resposta adrenérgica à incisão observada no Caso 1 nos levou a não repetir fentanil neste caso, mas somente cetamina (2 mg) vinte minutos após a indução. Não foram observadas alterações hemodinâmicas durante a incisão. O fechamento do canal ocorreu 22 minutos depois, com hipotensão (PAM 25 mmHg) que foi acompanhada pela diminuição no valor da NIRS para 42. Iniciou-se então, 7,5 µg.kg<sup>-1</sup>.min<sup>-1</sup> de dopamina, com o restabelecimento dos valores iniciais de PAM e NIRS. Preferiu-se suporte com vasopressores à administração de líquidos para evitar mais congestão pulmonar. A cirurgia durou uma hora, sem intercorrências, sem necessidade de uso de opioide. A extubação traqueal do paciente foi realizada 34 horas após a cirurgia.

## Discussão

PCA é uma condição grave em neonatos de peso muito baixo (peso ao nascer < 1.000 mg). As implicações hemodinâmicas e respiratórias do *shunt* esquerdo-direito estão associadas a complicações graves, tais como hemorragia intraventricular, hemorragia pulmonar, edema, enterocolite necrotizante, queda da função renal e doença pulmonar crônica, devido ao fluxo sanguíneo pulmonar aumentado e *shunt* da circulação sistêmica.<sup>1</sup>

O fechamento de PCA pode ser realizado no centro cirúrgico, mas nos casos apresentados, foi realizado na UTI neonatal para evitar a instabilidade associada ao transporte e para manter controle adequado da ventilação e da temperatura.

A justificativa para o uso de alta dose de fentanil no fechamento de PCA é promover analgesia e hemodinâmica estável, permitindo adequada supressão do estresse cirúrgico e de respostas adversas metabólicas e hormonais. O uso de fentanil tem sido associado a impacto positivo no desfecho.<sup>2</sup> Entretanto, fentanil também se associa a efeitos adversos, tais como rigidez da parede torácica, bradicardia, atividade semelhante a convulsão, hipotermia, alta dependência de ventilador e tolerância após tratamento prolongado.<sup>4</sup>

Apesar da falta de dados de suporte ao uso de NIRS em neonatos prematuros e durante procedimentos cardíacos, as oscilações e variações hemodinâmicas da perfusão cerebral associadas ao fechamento cirúrgico de PCA são bem conhecidas e justificam o monitoramento pela NIRS durante e após a cirurgia.<sup>5</sup> Os autores consideram NIRS importante no manejo da ventilação e pressão arterial, especialmente na ausência de monitoramento por capnografia e monitoramento contínuo da pressão arterial.

O bloqueio ESP é seguro e de fácil execução, dado que a visualização pelo ultrassom do local de injeção garante que estruturas importantes, tais como neuroeixo, pleura e vasos relevantes, permaneçam longe do bloqueio. A dispersão craniocaudal do AL no plano da fáscia permite extensa, e, portanto, múltipla cobertura de dermatômos a partir um único local de injeção.

Antes da cirurgia, as dificuldades técnicas e possíveis complicações do bloqueio foram discutidas. A ossificação pobre dos processos transversos pode causar viés na visão do ultrassom de neonatos de muito baixo peso ao nascer. Além disso, a toxicidade sistêmica do AL, pneumotórax e fraqueza muscular devido à dispersão do AL eram as principais preocupações.

Nestes casos, o bloqueio ESP associado à anestesia geral permitiu analgesia efetiva e minimizou a resposta do

estresse cirúrgico, permitindo redução nas doses intraoperatórias de opioides usadas e, portanto, dos efeitos adversos relacionados.

## Conflitos de interesse

Os autores declaram não haver conflitos de interesse.

## Referências

1. Avsar MK, Demir T, Celiksular C, et al. Bedside PDA ligation in premature infants less than 28 weeks and 1000 grams. *J Cardiothorac Surg.* 2016;11:146.
2. Wolf AR. Ductal ligation in the very low-birth weight infant: simple anesthesia or extreme art? *Paediatr Anaesth.* 2012;22:558–63.
3. Forero MH, Adhikary SD, Lopez HB, et al. The Erector Spinae Plane Block: A Novel Analgesic Technique in Thoracic Neuropathic Pain. *Reg Anesth Pain Med.* 2016;41:621–7.
4. Pacifici GM. Clinical Pharmacology of Fentanyl in Preterm Infants. *A Review. Pediatr Neonatol.* 2015;56:143–8.
5. Lemmers PM, Molenschot MC, Evens J, et al. Is cerebral oxygen supply compromised in preterm infants undergoing surgical closure for patent ductus arteriosus? *Arch Dis Child Fetal Neonatal Ed.* 2010;95:429–34.