



REVISTA BRASILEIRA DE ANESTESIOLOGIA

Publicação Oficial da Sociedade Brasileira de Anestesiologia
www.sba.com.br



INFORMAÇÃO CLÍNICA

Buscando o motivo da instabilidade hemodinâmica: relato de caso sobre o papel do ultrassom intraoperatório



Ángel Becerra ^{a,*}, Héctor Trujillo^a, Lucía Valencia^a e Aurelio Rodríguez-Pérez^{a,b}

^a Hospital Universitario de Gran Canaria Dr. Negrín, Department of Anesthesiology, Las Palmas de Gran Canaria, Espanha

^b Universidad de Las Palmas de Gran Canaria, Las Palmas de Gran Canaria, Espanha

Recebido em 15 de maio de 2018; aceito em 4 de setembro de 2018

Disponível na Internet em 14 de janeiro de 2019

PALAVRAS-CHAVE

Acidente de trânsito;
Monitoração
intraoperatória;
Ecocardiografia;
Tamponamento
cardíaco

Resumo

Justificativa e objetivos: O atendimento rápido e eficaz do paciente de trauma é necessário. O objetivo deste relato de caso foi destacar a importância do ecocardiograma intraoperatório como uma ferramenta útil em pacientes que sofrem de instabilidade hemodinâmica refratária sem explicação aparente.

Relato de caso: Uma mulher de 41 anos sofreu um acidente de automóvel. No departamento de emergência, nenhuma anormalidade foi encontrada no ECG ou na radiografia de tórax. Uma ultrassonografia abdominal revelou a presença de líquido livre no abdome e a paciente foi submetida à laparotomia exploradora de urgência. No entanto, a paciente continuou apresentando hipotensão arterial e acidose metabólica. Na busca pelo motivo de sua instabilidade hemodinâmica, um ecocardiograma transtorácico foi realizado no período intraoperatório e constatou a presença de derrame pericárdico. Após a remoção dos coágulos pericárdicos pelo cirurgião cardíaco, a condição da paciente melhorou clinicamente e analiticamente.

Conclusão: Todo anestesiolista deve saber utilizar o ecocardiograma intraoperatório como ferramenta eficaz para estabelecer as medidas adequadas para promover a sobrevivência de pacientes com traumatismos graves.

© 2018 Sociedade Brasileira de Anestesiologia. Publicado por Elsevier Editora Ltda. Este é um artigo Open Access sob uma licença CC BY-NC-ND (<http://creativecommons.org/licenses/by-nc-nd/4.0/>).

KEYWORDS

Traffic accident;
Intraoperative
monitoring;
Echocardiography;
Cardiac tamponade

Looking for the reason of hemodynamic instability: a case report of the role of intraoperative ultrasound

Abstract

Background and objectives: A prompt and effective management of trauma patient is necessary. The aim of this case report is to highlight the importance of intraoperative

* Autor para correspondência.

E-mail: angbecbol@gmail.com (Á. Becerra).

echocardiography as a useful tool in patients suffering from refractory hemodynamic instability no otherwise explained.

Case report: A 41 year-old woman suffered a car accident. At the emergency department, no abnormalities were found in ECG or chest X-ray. Abdominal ultrasound revealed the presence of abdominal free liquid and the patient was submitted to urgent exploratory laparotomy. Nevertheless, she persisted suffering arterial hypotension and metabolic acidosis. Looking for the reason of her hemodynamic instability, intraoperative transthoracic echocardiography was performed, finding out the presence of pericardial effusion. Once the cardiac surgeon extracted pericardial clots, patient's situation improved clinically and analytically.

Conclusion: Every anesthesiologist should be able to use the intraoperative echocardiography as an effective tool in order to establish the appropriate measures to promote the survival of patients suffering severe trauma.

© 2018 Sociedade Brasileira de Anestesiologia. Published by Elsevier Editora Ltda. This is an open access article under the CC BY-NC-ND license (<http://creativecommons.org/licenses/by-nc-nd/4.0/>).

Introdução

O trauma é a causa mais importante de morte em pessoas com menos de 40 anos e a terceira causa de morte entre todas as faixas etárias.¹ Os traumas graves são definidos como aqueles que provocam lesões potencialmente fatais. Em nosso meio, os acidentes de trânsito são a principal causa de trauma grave.

O tratamento inicial de pacientes que sofrem traumas graves requer uma avaliação rápida das lesões, bem como um tratamento rápido dessas lesões que ameaçam a vida. Durante as primeiras horas após o trauma, a maioria das mortes é causada pela presença de hemotórax, pneumotórax, ruptura esplênica, laceração hepática ou múltiplas lesões associadas a uma perda significativa de sangue. É necessário um manejo rápido e eficaz durante essa primeira "hora-ouro". Devido à importância do tempo, uma abordagem sistemática evita erros que podem causar a morte do paciente. A ultrassonografia inicial está hoje disponível no departamento de emergência (DE) e também fornece informações preciosas precocemente.

Relatamos o caso de um paciente tratado após sofrer um acidente de trânsito e um subsequente choque refratário grave. Os achados da avaliação ultrassonográfica inicial nos deram um diagnóstico errado, que resultou em laparotomia exploratória. No entanto, o uso da ultrassonografia intraoperatória nos ajudou a descobrir a causa da instabilidade hemodinâmica e a proceder à conduta adequada.

Relato de caso

Uma mulher de 41 anos foi transferida para o DE após sofrer um acidente de trânsito com colisão frontal. Ao exame físico inicial, a paciente apresentou um escore de coma de Glasgow de 15 pontos, capaz de mobilizar os quatro membros e manter a estabilidade pélvica. A radiografia de tórax à chegada da paciente evidenciou fratura de múltiplos arcos costais, com pequena câmara de pneumotórax basal direito (fig. 1), e o eletrocardiograma revelou taquicardia sinusal de 125 bpm. Após a chegada, a paciente sofreu deterioração hemodinâmica, apesar da reanimação volêmica (2.000 mL

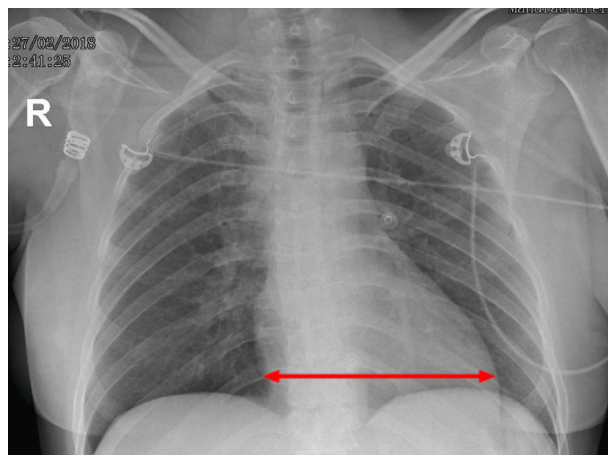


Figura 1 Radiografia do tórax no pré-operatório. Setas: índice cardíotorácico dentro do limite superior da normalidade.

de cristaloides, 500 mL de coloides e uma unidade de hemácias) e recebeu a administração de drogas vasoativas ($1 \text{ mcg} \cdot \text{kg}^{-1} \cdot \text{min}^{-1}$ de norepinefrina). Uma ultrassonografia abdominal revelou a presença de líquido peri-hepático e periesplênico livre, bem como uma coleção ($6,5 \text{ cm} \times 5 \text{ cm}$) próxima ao baço em relação ao hematoma esplênico subcapsular. Devido aos achados ultrassonográficos, optou-se pela realização de laparotomia exploratória urgente. A paciente deu entrada no centro cirúrgico exibindo taquipneia, SpO_2 94% e apresentando hipotensão apesar da perfusão contínua de norepinefrina. A cirurgia foi feita sob anestesia geral balanceada, sem encontrar um ponto de sangramento, apesar de uma revisão detalhada da cavidade peritoneal, retroperitônio e região pélvica.

Durante a cirurgia, a paciente apresentou hipotensão arterial persistente e acidose metabólica grave (pH 6,99, pCO_2 35,4 mmHg, pO_2 461 mmHg, bicarbonato $9 \text{ mmol} \cdot \text{L}^{-1}$, excesso de bases $-22,9 \text{ mmol} \cdot \text{L}^{-1}$), mas apresentou recuperação hemodinâmica transitória em relação à infusão do volume. Embora distensão venosa jugular não tenha sido observada, uma pressão venosa central alta (36 mmHg) foi documentada. Portanto, a suspeita de

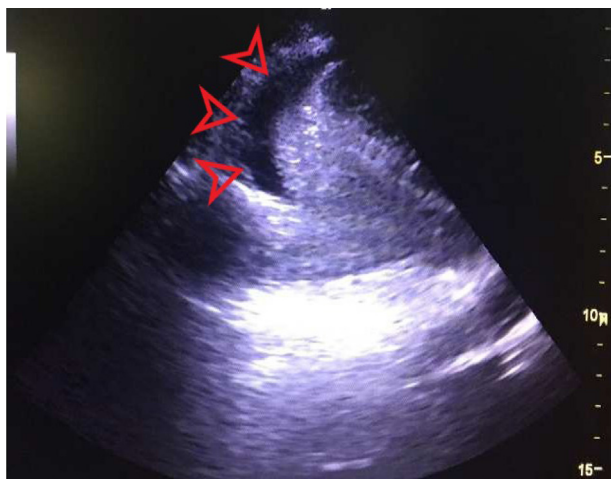

Figura 2 Ecocardiograma transtorácico intraoperatório. Pontas de setas: derrame pericárdico.

tamponamento cardíaco foi levantada. Um ecocardiograma transtorácico intraoperatório foi feito, identificou derrame pericárdico circunferencial de 25 mm com compressão diastólica do átrio direito (fig. 2). A equipe de cirurgia cardíaca foi contatada e uma janela pericárdica subxifoide foi feita, na qual hemopericárdio grave foi visualizado com abundantes coágulos. A esternotomia mediana foi concluída, extraiu vários coágulos e uma grande quantidade de sangue e excluiu a presença de perfuração de cavidades cardíacas ou qualquer lesão de grandes vasos. Após a drenagem pericárdica, a condição da paciente melhorou clínica e analiticamente, reverteu-se a acidose metabólica (pH 7,32; pCO₂ 42,9 mmHg; pO₂ 235 mmHg; bicarbonato 21,2 mmol.L⁻¹; excesso de bases -4 mmol.L⁻¹) e o suporte vasoativo pôde ser interrompido. Cinco unidades de hemácias, duas unidades de plasma fresco congelado, 2 g de fibrinogênio, 1 g de ácido tranexâmico e 500 UI de complexo protrombínico foram transfundidos e o sangramento intraoperatório de 1.500 mL foi estimado.

Após a cirurgia, uma TC total do corpo foi feita, excluíram-se lesões agudas e encontrou-se uma quantidade moderada de líquido intra-abdominal livre no retroperitônio. Cortes torácicos mostraram câmaras mínimas de pneumotórax bilateral e pneumomediastino, além de uma quantidade moderada de derrame pleural, atelectasias associadas e múltiplas fraturas de costelas.

A paciente foi transferida para a unidade de terapia intensiva (UTI) sedada e precisou da administração de drogas vasoativas em doses baixas. O tubo endotraqueal foi removido 24 horas após a admissão e o suporte vasoativo na 48^a hora. Após a admissão, um ECG controle mostrou elevação generalizada do intervalo ST e as enzimas cardíacas foram avaliadas (pico de CK 1.206 UI.L⁻¹ e pico de troponina T296 ng.dL⁻¹). O ecocardiograma transtorácico mostrou disfunção ventricular esquerda global moderada, sem encontrar qualquer alteração isquêmica, valvopatia ou derrame pericárdico. Essa alteração no ECG foi relacionada ao contexto de irritação pericárdica. A paciente foi transferida para a enfermaria cinco dias após a intervenção, clinicamente estável, em excelente condição clínica. Oito dias após a internação, a alta hospitalar foi possível.

Discussão

O trauma torácico é a lesão mais importante após acidente automobilístico, como resultado comum de lesões por impacto e desaceleração. A incidência de lesões torácicas em pacientes traumatizados é de 45–65% e essas lesões estão associadas a uma taxa de mortalidade de até 60%.²

Os acidentes de trânsito são a principal causa da maioria das lesões cardíacas contusas (LCC) e essas lesões provocam aproximadamente 20% das mortes nesses tipos de acidentes.² Por outro lado, os acidentes de trânsito costumam ser pareados com lesões em múltiplos órgãos, com a possibilidade de subdiagnóstico de LCC. Além disso, a história médica do paciente geralmente é inespecífica e o exame físico no cenário de emergência pode ser difícil, é quase impossível ouvir os característicos sons cardíacos distantes associados à LCC. Portanto, um alto índice de suspeita de LCC é fundamental para o diagnóstico, especialmente nos pacientes com instabilidade hemodinâmica refratária sem outra explicação.² O atraso no seu diagnóstico provoca atraso no tratamento, piora o prognóstico do paciente.

Em relação ao difícil diagnóstico dessa entidade, o ECG fornece pouca informação e geralmente é inespecífico. As anormalidades mais frequentes no ECG podem incluir taquicardia sinusal, arritmias, novo bloqueio de ramo e alterações no segmento ST.³ A taquicardia sinusal é a resposta normal à diminuição do volume sistólico secundária ao tamponamento cardíaco agudo. A informação fornecida pela radiografia de tórax também é normalmente útil, é normal na maioria dos casos documentados de LCC.² A presença de fraturas de costelas, pneumotórax ou silhueta cardíaca aumentada é rara, mas pode ajudar no diagnóstico em alguns casos. A elevação de enzimas cardíacas não é específica nem sensível no diagnóstico de LCC.³

Em nossa paciente, a ausência de anormalidades no eletrocardiograma ou na radiografia de tórax, associada à importante dor abdominal e ao claro diagnóstico ultrasonográfico de lesão esplênica, justificou a laparotomia exploratória em caráter de urgência para resolver a suspeita de sangramento abdominal. Da mesma forma, a incidência de sangramento esplênico em acidentes de trânsito é alta e está relacionada a uma alta taxa de mortalidade se o tratamento não for aplicado prontamente em pacientes hemodinamicamente instáveis.

Nos últimos anos, o uso do ecocardiograma transtorácico ou transesofágico adquiriu considerável relevância como ferramenta diagnóstica inestimável, não invasiva e disponível em muitos DE.⁴ A ecocardiografia permite quantificar o grau de disfunção miocárdica e doença valvar cardíaca³ e seu uso fornece informações ao profissional para identificar a origem da instabilidade hemodinâmica ou respiratória, contribui para uma tomada de decisão rápida sobre o manejo mais adequado do paciente. No entanto, as imagens ultrasonográficas mudam rapidamente com o tempo, à medida que a lesão progride no paciente agudo. Assim, o uso da ecocardiografia em cenário de emergência pode ser feito para um manejo mais rápido e eficiente do paciente.

Durante o procedimento intraoperatório, a ecocardiografia também se tornou um instrumento de alto valor, permitiu aos anestesiológicos monitorar a progressão das lesões. Por esse motivo, é essencial que o anestesiológico adquira o treinamento adequado de todas as ferramentas disponíveis

para a obtenção de um diagnóstico preciso. Devido à importância do ultrassom para a evolução da anestesiologia como especialidade, os fundamentos da ultrassonográfica perioperatória devem ser ensinados em programas credenciados de treinamento em anestesiologia.⁵

Em conclusão, a ecocardiografia intraoperatória é uma habilidade fundamental que todo anestesiologista deve ser capaz de controlar, especialmente em pacientes com instabilidade hemodinâmica refratária, permite o rápido estabelecimento de medidas terapêuticas apropriadas para promover a sobrevivência do paciente.

Consentimento para publicação

A paciente assinou o termo de consentimento informado para a publicação dos dados clínicos e imagens. Nenhum dado pessoal da paciente é apresentado neste artigo.

Conflitos de interesse

Os autores declaram não haver conflitos de interesse.

Referências

1. Khorgami Z, Fleischer WJ, Chen YA, et al. Ten-year trends in traumatic injury mechanisms and outcomes: a trauma registry analysis. *Am J Surg.* 2018;215:727–34.
2. Teixeira PGR, Inaba K, Oncel D, et al. Blunt cardiac rupture: a 5-year NTDB analysis. *J Trauma.* 2009;67:788–91.
3. Marcolini EG, Keegan J. Blunt cardiac injury. *Emerg Med Clin North Am.* 2015;33:519–27.
4. Saranteas T, Mayrogenis AF, Mandila C, et al. Ultrasound in cardiac trauma. *J Crit Care.* 2017;38:144–51.
5. Mahmood F, Matyal R, Skubas N, et al. Perioperative ultrasound training in anesthesiology: a call to action. *Anesth Analg.* 2016;122:1794–804.