



# REVISTA BRASILEIRA DE ANESTESIOLOGIA

Publicação Oficial da Sociedade Brasileira de Anestesiologia  
www.sba.com.br



## INFORMAÇÃO CLÍNICA

# Bloqueio do nervo supraclavicular e do tronco superior para tratamento cirúrgico de fratura de clavícula em paciente portador de doença de Steinert – Relato de caso<sup>☆</sup>



Leonardo Diniz Correa Pinto<sup>a,b,c,\*</sup>, Cláudia Helena Ribeiro da Silva<sup>d,e</sup>,  
Pedro Marcos Silva e Gonçalves<sup>e</sup> e Roberto José Valadares<sup>e,f,g</sup>

<sup>a</sup> Hospital Sírio-Libanês, Pós-Graduação em Anestesia Regional, São Paulo, SP, Brasil

<sup>b</sup> Unimed BH, Hospital Odilon Behrens, Belo Horizonte, MG, Brasil

<sup>c</sup> Hospital Santa Rita, Contagem, MG, Brasil

<sup>d</sup> Santa Casa de Belo Horizonte, Belo Horizonte, MG, Brasil

<sup>e</sup> Hospital Unimed BH, Unidade Contorno, Belo Horizonte, MG, Brasil

<sup>f</sup> Hospital Semper, Belo Horizonte, MG, Brasil

<sup>g</sup> Hospital Alberto Cavalcanti (Rede Fhemig), Belo Horizonte, MG, Brasil

Recebido em 28 de maio de 2017; aceito em 15 de junho de 2018

Disponível na Internet em 6 de outubro de 2018

### PALAVRAS-CHAVE

Doença de Steinert;  
Distrofia muscular;  
Complicações  
pós-operatórias;  
Clavícula;  
Nervos periféricos;  
Ultrassom

### Resumo

**Justificativa e objetivos:** Bloqueios seletivos dos membros superiores guiados por ultrassom podem trazer grandes benefícios em pacientes portadores de doenças graves. Pacientes portadores da doença de Steinert apresentam fraqueza muscular e riscos de desencadear miotonia ou hipertermia maligna devido ao uso de agentes anestésicos e ao estresse cirúrgico. O objetivo deste relato foi mostrar uma opção viável para a cirurgia de fratura de clavícula com bloqueio do tronco superior e nervo supraclavicular, diminui-se assim a dispersão do anestésico local para o nervo frênico em paciente com distrofia muscular.

**Relato de caso:** Paciente do sexo masculino, 53 anos, portador de doença de Steinert, associada a dispneia, rouquidão e disfagia. Encaminhado ao bloco cirúrgico para osteossíntese de fratura de clavícula. Feito bloqueio de tronco superior (1 mL ropivacaína a 0,75%) e de nervo supraclavicular (1 mL de ropivacaína 0,75 em cada ramificação) associado à anestesia venosa com propofol sob máscara laríngea (alvo de 4 mcg.mL<sup>-1</sup> em bomba de infusão). Ao despertar, o paciente apresentava-se sem dor ou queixas respiratórias. Admitido em CTI para acompanhamento do pós-operatório imediato com alta dessa unidade após 24 horas sem intercorrências.

<sup>☆</sup> Local do estudo: Hospital Unimed BH, Unidade Contorno, Belo Horizonte, Minas Gerais, Brasil.

\* Autor para correspondência.

E-mail: leodcp1@gmail.com (L.D. Pinto).

**KEYWORDS**

Steinert's disease;  
Muscular dystrophy;  
Postoperative  
complications;  
Clavicle;  
Peripheral nerves;  
Ultrasound

**Conclusões:** O bloqueio do tronco superior e do plexo cervical associado à anestesia venosa sob máscara laringea, sem uso de opioides, mostrou-se adequado no caso de fratura da clavícula em paciente com doença de Steinert. Com o uso da ultrassonografia em anestesia regional é possível fazer bloqueios cada vez mais seletivos e possibilitar assim maior segurança para o procedimento anestésico-cirúrgico e menor morbidade para o paciente.

© 2018 Sociedade Brasileira de Anestesiologia. Publicado por Elsevier Editora Ltda. Este é um artigo Open Access sob uma licença CC BY-NC-ND (<http://creativecommons.org/licenses/by-nc-nd/4.0/>).

### Supraclavicular nerve and superior trunk block for surgical treatment of clavicle fracture in a patient with Steinert's disease – Case report

**Abstract**

**Background and objectives:** Ultrasound-guided upper limb blocks may provide great benefits to patients with serious diseases. Patients with Steinert's disease have muscle weakness and risk of triggering myotony or malignant hyperthermia due to the use of anesthetic agents and surgical stress. The objective of this report was to demonstrate a viable alternative for clavicle fracture surgery with upper trunk and supraclavicular nerve block, thus reducing the spread of local anesthetic to the phrenic nerve in a patient with muscular dystrophy.

**Case report:** A 53-year-old male patient with Steinert's disease, associated with dyspnea, hoarseness and dysphagia, referred to the surgical theater for osteosynthesis of clavicle fracture. Upper limb (1 mL 0.75% ropivacaine) and supraclavicular nerve block (1 mL 0.75% ropivacaine in each branch) were combined with venous anesthesia with propofol under laryngeal mask (infusion pump target of 4 mcg.mL<sup>-1</sup>). Upon awakening, the patient had no pain or respiratory complaints. He was transferred to the ICU for immediate postoperative follow-up with discharge from this unit after 24 hours without complications.

**Conclusions:** The superior trunk and cervical plexus block associated with venous anesthesia under laryngeal mask, without the use of opioids, proved to be adequate in the case of a patient with clavicle fracture and Steinert's disease. With the use of ultrasonography in regional anesthesia it is possible to perform increasingly selective blocks, thus allowing greater security for the anesthetic-surgical procedure and lower morbidity for the patient.

© 2018 Sociedade Brasileira de Anestesiologia. Published by Elsevier Editora Ltda. This is an open access article under the CC BY-NC-ND license (<http://creativecommons.org/licenses/by-nc-nd/4.0/>).

**Introdução**

Descrita por Steinert (Alemanha, 1909), a doença de Steinert é a forma de distrofia muscular mais frequente no adulto. Estima-se que tenha uma prevalência entre três e cinco casos por 100.000 habitantes, com incidência de um caso para cada 8.000 nascimentos. É transmitida geneticamente de forma autossômica dominante e, na maioria dos casos, o gene é herdado da mãe. A mutação genética característica da doença de Steinert é uma sequência repetida das bases nitrogenadas citosina, timina e guanina de variável comprimento no cromossomo 19. A extensão dessa sequência determina o comprometimento clínico da doença. Em geral, a manifestação da doença ocorre entre a segunda e a quarta décadas de vida. Ocorrem paresia nas mãos, dificuldade na flexão dorsal dos pés, catarata e infertilidade. A aparência facial característica dos pacientes é decorrente da fraqueza e atrofia muscular da face e região cervical.

A doença de Steinert é uma distrofia miotônica e tem como característica principal a presença de miotonia, que é a persistência da contração ativa do músculo esquelético mesmo após o esforço voluntário inicial ter cessado. Ocorre

progressivamente atrofia e fraqueza muscular. Ressalta-se que a miotonia é uma desordem intrínseca do músculo, e não do nervo periférico ou da junção neuromuscular. Assim, a miotonia não é abolida pelo bloqueio do nervo periférico ou pela administração de bloqueadores neuromusculares. Acredita-se que a persistência da contração do músculo seja causada por lesão nos canais de cloro ou sódio da membrana muscular, o que diminui a condutância ao cloro e resulta, por sua vez, na contratatura prolongada.

A distrofia miotônica de Steinert é considerada uma doença multissistêmica, haja vista que, além do comprometimento muscular, há interferência no funcionamento de outros sistemas e órgãos, pode provocar catarata, deterioração do sistema de condução cardíaco, taquiarritmias, cardiomiopatia, doenças valvulares, doença pulmonar restritiva, apneia do sono, disfagia, náuseas, vômito, saciedade precoce (devido à redução do tempo de esvaziamento gástrico), refluxo gastroesofágico, coleditiase, constipação, pseudo-obstrução intestinal, disfunção cognitiva, retardo mental, calvicie frontal, hipotireoidismo, hipogonadismo, infertilidade, distúrbios na secreção do hormônio do crescimento, anormalidades no metabolismo da glicose e insulina.

Devido ao acometimento pulmonar, os pacientes podem apresentar fraqueza da musculatura respiratória e distúrbios no controle central da respiração. Pode ocorrer redução da resposta ventilatória ao gás carbônico, a hiper carbia crônica é uma condição comum nesses pacientes. Bisinotto et al. também apontam uma maior probabilidade de hipertermia maligna nos pacientes portadores da doença de Steinert.<sup>1</sup>

Os fatores potencialmente desencadeantes da miotonia são medo, jejum prolongado, hipocalcemia, hipoxemia, hiper carbia, garroteamento, dor, ansiedade, descarga adrenergica, bisturi elétrico, hipotermia, estimulador de nervo periférico, tremores, esforço voluntário, estimulação elétrica ou mecânica antes, durante ou após a cirurgia, fármacos (por exemplo: propranolol e potássio) e agentes anestésicos, como a succinilcolina e os anticolinesterásicos.

As intercorrências mais comuns nesses pacientes são as complicações pulmonares, tais como a insuficiência ventilatória aguda, mas as principais causas de mortalidade são as complicações cardiovasculares, como disfunção ventricular, isquemia miocárdica, embolia pulmonar, taquicardia ventricular, assistolia e atividade elétrica sem pulso que resulta em morte súbita.

As fraturas claviculares representam 35% das lesões na cintura escapular e ocorrem mais frequentemente nos homens. São comumente causadas por quedas sofridas durante o ciclismo e esportes equestres. A técnica de bloqueio de nervos periféricos mais indicados para anestésiar a clavícula ainda é controversa. São citadas na literatura diferentes estratégias, como bloqueio do plexo cervical superficial, combinação do superficial e profundo e bloqueio interescalênico.

Há consenso na literatura de que a analgesia da pele sobre a clavícula é innervada pelo nervo supraclavicular. No entanto, a inervação óssea é controversa.<sup>2</sup> Autores correlacionam a contribuição tanto do plexo cervical como do plexo braquial com suas diferentes ramificações (nervo subclávio, nervo supraescapular e nervo torácico longo) para a inervação óssea da clavícula.<sup>2</sup> Com base nisso, a associação do plexo braquial com o plexo cervical ainda seria a mais indicada para a anestesia no caso de fratura da clavícula.

O bloqueio do plexo cervical abrange o nervo supraclavicular. No entanto, com essa técnica todo o plexo cervical, inclusive o nervo frênico, é bloqueado. O nervo supraclavicular emerge do plexo cervical, segue um trajeto caudal, superficial ao músculo escaleno médio, diferentemente do nervo frênico, que segue o percurso caudal, porém sobre o músculo escaleno anterior. Com o emprego do ultrassom é possível bloquear o nervo supraclavicular com pequenos volumes de anestésico local e em níveis mais baixos e diminuir a possibilidade de paralisia do nervo frênico.<sup>2</sup>

A técnica clássica via interescalênica é feita no nível da cartilagem cricoide (C6), onde se encontra no sulco entre os músculos escaleno anterior e médio com alto índice de bloqueio do nervo frênico. Com o advento do ultrassom passou-se a usar bloqueios mais seletivos das raízes de C5 e C6 (logo abaixo do processo transversal de C6), com pequenos volumes de anestésico local. Porém essa técnica ainda está associada a riscos de paralisia do nervo frênico, acrescidos de lesão do nervo escapular dorsal e do nervo torácico longo, além de sintomas neurológicos pós-operatórios.<sup>3</sup> Abaixo do processo transversal de C7, as raízes C5 e C6 se tornam cada vez mais superficiais, progressivamente mais distantes do

nervo frênico, e se unem para formar o tronco superior, que é visível como única estrutura complexa entremeada com tecido conjuntivo hiperecogênico que se encontra logo abaixo da fásia pré-vertebral.<sup>3</sup>

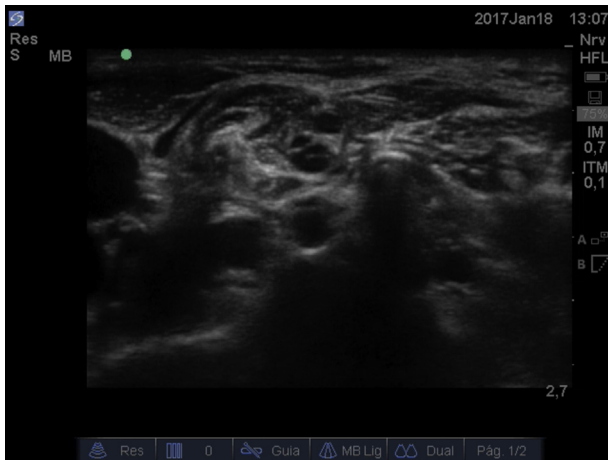
O conhecimento anatômico aprimorado fornecido pela ultrassonografia permitiu aos anesthesiologistas conceberem novas técnicas de bloqueios locorregionais e refinar as já existentes. O bloqueio do tronco superior e do nervo supraclavicular é exemplo disso, pode ser opção mais segura em relação ao bloqueio interescalênico e plexo cervical.

O presente trabalho objetiva apresentar o caso de um paciente portador de doença de Steinert submetido à correção cirúrgica de fratura clavicular a direita sob bloqueio regional e anestesia geral venosa total, bem como expor a particularidade, limitação e adequação da conduta anestésica nesse contexto.

## Relato de caso

Paciente do sexo masculino, 53 anos, emagrecido (50 kg), portador de doença de Steinert. Referia distúrbio de locomoção, histórico de rouquidão e de episódios recorrentes de dispnéia e fadiga. Negou alergia medicamentosa, outras comorbidades ou uso regular de medicamentos. Passado anestésico-cirúrgico de colecistectomia e facectomia feitas sem intercorrência. Apresentou-se ao pronto atendimento com queixa de dor em ombro direito. Relatou queda da própria altura precedida por intenso episódio de palpitação, náusea e sudorese profusa. Referiu trauma em ombro direito devido à queda. A radiografia evidenciou fratura com desvio do terço proximal da clavícula direita e decidiu-se por osteossíntese cirúrgica sob bloqueio regional associado a anestesia geral venosa total.

Feita a preparação da sala cirúrgica com cuidados para a prevenção da hipotermia, fez-se a monitorização convencional (cardioscopia, oximetria de pulso, pressão arterial não invasiva por PNI) e manteve-se aquecimento do paciente durante todo o procedimento por meio de manta térmica. Considerando que se assumiu a posição de "cadeira de praia" para o procedimento cirúrgico, o manguito da PNI foi posicionado no braço esquerdo com vistas à monitoração da perfusão cerebral. Com o paciente totalmente desperto, sem sedativos, fez-se a antisepsia e anestesia local da pele ("botão anestésico" com infiltração local de 40 mg de lidocaína sem vasoconstritor), fez-se o bloqueio do nervo supraclavicular direito guiado por ultrassonografia de acordo com a técnica descrita anteriormente por J. Maybin et al.<sup>2</sup> Com uso de agulha A50 Stimuplex® (22G × 2") juntamente com o emprego do ultrassom com transdutor linear (Sonosite®, modelo M-Turbo) e estimulador de nervo periférico (Stimuplex, B. Braun®), identificaram-se duas ramificações (estruturas hipoeoicas) do nervo supraclavicular (fig. 1), fez-se infiltração de 1 mL da solução anestésica de ropivacaína a 0,75% (7,5 mg.mL<sup>-1</sup>) em cada ramificação. Em associação, foi feito o bloqueio do tronco superior direito seguindo a técnica descrita por Burckett et al.<sup>3</sup> Identificada a fusão das raízes de C5 e C6 (fig. 2), fez-se infiltração de 10 mL da solução anestésica de ropivacaína a 0,75% (7,5 mg.mL<sup>-1</sup>); [Vídeo 1 \(material suplementar online\)](#). Posteriormente, fez-se a indução da anestesia geral com infusão endovenosa alvocontrolada de propofol com



**Figura 1** Imagem de ultrassonografia à esquerda sem destaque e a direita destaca os ramos do nervo supraclavicular (SCN), processo transverso de C7 (TP C7) e raízes de C7, C6 e C5 (do nível profundo para superficial respectivamente), músculo esternocleidomastoideo (SCM) e músculos escaleno anterior (ASM) e médio (MSM).

alvo de  $4 \text{ mcg.mL}^{-1}$ . Introduzida máscara laríngea (ML) número 4 e aplicada ventilação mandatória intermitente sincronizada (SIMV), com os seguintes parâmetros ventilatórios:  $\text{P}_{\text{MAX}} = 20 \text{ cm H}_2\text{O}$ ;  $V_T = 350 \text{ mL}$ ;  $\text{FR} = 12$ ;  $\text{PEEP} = 6 \text{ cm H}_2\text{O}$ ;  $\text{Trigger} = 2 \text{ L.min}^{-1}$ ;  $\text{Flux.Insp.} = 22 \text{ L.min}^{-1}$ ;  $\text{TINSP} = 1,7$ ;  $\text{TIP:TI} = 10\%$ . Ressalta-se que não foi administrado opioide ou relaxante muscular. Ao término do procedimento e retirada a máscara laríngea, o paciente apresentava-se desperto, consciente, lúcido, alerta, orientado (tempo e espaço), hemodinamicamente estável, eupneico (com oferta suplementar de oxigênio em cateter nasal a  $2 \text{ L.min}^{-1}$ ), sem sinais de esforço ou desconforto respiratórios, sem queixas de dor.

Paciente foi levado ao Centro de Terapia Intensiva (CTI) e fez-se na admissão a radiografia simples de tórax, sem evidência de bloqueio do nervo frênico. O paciente apresentou boa evolução clínica e referiu apenas dor de moderada intensidade à manipulação no local da cirurgia após 14 horas do procedimento. Recebeu alta do CTI para a enfermaria após 24 horas.

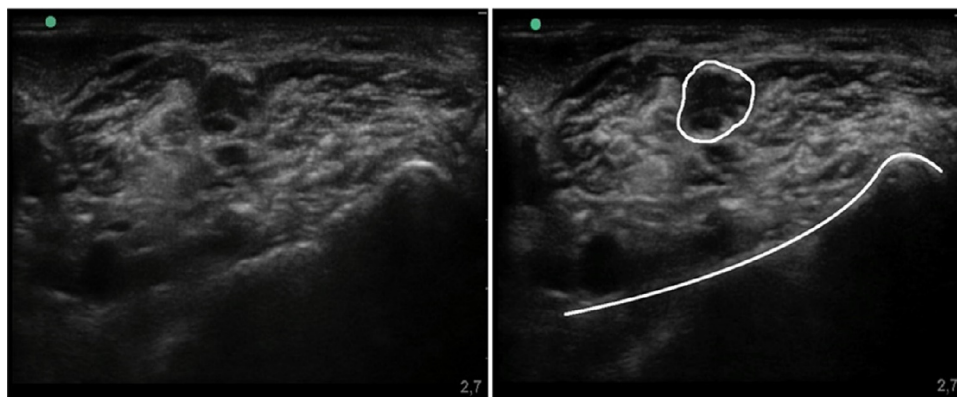
## Discussão

A técnica anestésica de escolha para o paciente portador de doença de Steinert permanece incerta, porém é preferencial o uso de bloqueio de nervo periférico ou bloqueio do neuroeixo. Como as complicações no período pós-operatório geralmente resultam em disfunção pulmonar e cardíaca, a anestesia geral com a intubação traqueal e o relaxamento neuromuscular, quando possível, devem ser evitados pelos riscos ventilatórios inerentes ao seu controle no pós-operatório. Autores como Cope et al. e March et al. recomendam a anestesia regional, com o objetivo de evitar o uso de medicamentos potencialmente desencadeadores das crises miotônicas, ou ainda a combinação de anestesia geral e anestesia regional com uso restrito de opioides, haja vista que esses pacientes apresentam risco elevado de depressão respiratória.<sup>4,5</sup>

Anestésicos halogenados, hipnóticos, opioides e bloqueadores neuromusculares podem induzir à hipoventilação e insuficiência respiratória. Os bloqueadores neuromusculares adespolarizantes têm um efeito prolongado imprevisível e o uso de anticolinesterásicos exige cautela. Mesmo o propofol, o hipnótico mais comumente usado tanto para a indução anestésica quanto para a sua manutenção, pode apresentar problemas, como o desencadeamento de miotonia e recuperação prolongada.<sup>1</sup>

Devido ao maior risco de hipertermia maligna, os relaxantes musculares despolarizantes, assim como os halogenados, foram evitados. A succinilcolina também poderia promover a hiperpotassemia suficiente para levar à parada cardíaca ou provocar uma resposta miotônica generalizada, resultar em dificuldade na intubação orotraqueal e na ventilação.

A paralisia do nervo frênico é um risco bem conhecido tanto no bloqueio interescalênico como no bloqueio do plexo cervical. Essa paralisia caracteriza um risco em potencial para os portadores da doença de Steinert que já apresentam um déficit respiratório. O bloqueio do tronco superior e o bloqueio seletivo do nervo supraclavicular foram uma opção ao bloqueio interescalênico e ao plexo cervical para esse paciente, pois maior é a distância em relação ao nervo frênico nesses locais, o que diminui a possibilidade de paralisia.<sup>2,3</sup> Segundo Kessler et al., no nível da cartilagem cricoide (C6) o nervo frênico está a 2 mm do plexo braquial



**Figura 2** Fusão de C5 e C6 para formação do tronco superior ao centro (circulado em branco à direita). Abaixo, em nível mais profundo, já se observa a sombra acústica da primeira costela (contorno em figura à direita).

e a cada 1 cm no sentido caudal, acrescentam-se 3 mm a essa distância.<sup>6</sup>

A posição cirúrgica em “cadeira de praia” para a osteossíntese de clavícula dificulta o acesso à via aérea no intraoperatório e traz bastante desconforto para o paciente sedado ou acordado, leva muitas vezes a movimentos que interferem no ato cirúrgico. Em vista dessa peculiaridade cirúrgica em pacientes com fratura de clavícula e doença de Steinert, considerou-se mais prudente associar a anestesia geral venosa com o uso de máscara laríngea, o que permite um maior controle da via aérea. No presente caso, o uso da máscara laríngea eliminou a necessidade da administração de bloqueador neuromuscular e de opioides para sua introdução, permitiu o controle da ventilação e um despertar mais tranquilo.

Em suma, a inervação sensorial da clavícula permanece controversa e ainda necessita de maiores estudos para estabelecer a sua origem precisa. Sobretudo, neste relato de caso, a técnica do bloqueio do nervo supraclavicular associado ao bloqueio do tronco superior mostrou-se eficaz para a cirurgia de osteossíntese de fratura de clavícula, uma vez que foi necessária somente a manutenção da hipnose no intraoperatório. Em adição, o emprego da ultrassonografia na anestesia regional possibilita bloqueios cada vez mais seletivos e promove maior segurança do paciente e menor morbidade. Considerando as peculiaridades impostas ao portador da doença de Steinert, o anestesiológista deve ter o conhecimento das medidas preventivas da crise miotônica, particularidades da doença e possíveis técnicas anestésicas que visam a prover uma condição segura durante o pré-operatório.

## Conflitos de interesse

Os autores declaram não haver conflitos de interesse.

## Apêndice A. Material adicional

Pode-se consultar o material adicional para este artigo na sua versão eletrônica disponível em [doi:10.1016/j.bjan.2018.06.006](https://doi.org/10.1016/j.bjan.2018.06.006).

## Referências

1. Bisinotto FMB, Fabri DC, Calçado MS, et al. Anestesia para colecistectomia videolaparoscópica em paciente portador de doença de Steinert: relato de caso e revisão de literatura. *Rev Bras Anesthesiol.* 2010;60:181–6.
2. Maybin J, Townsley P, Bedforth N, et al. Ultrasound guided supraclavicular nerve blockade: first technical description and the relevance for shoulder surgery under regional anaesthesia. *Anaesthesia.* 2011;66:1053–5.
3. Burkett-St Laurent D, Chan SV, Chink KJ. The superior trunk brachial plexus block. *Can J Anesth.* 2014;61:1098–102.
4. Cope D, Miller J. Local and spinal anesthesia for cesarean section in a patient with myotonic dystrophy. *Anesth Analg.* 1986;65:687–90.
5. March X, Ross J, Vizuete G, et al. Anestesia general combinada com anestesia peridural en un caso de enfermedad de Steinert. *Rev Esp Anesthesiol Reanim.* 1992;39:133.
6. Kessler J, Schafhalter-Zoppoth I, Gray AT. An ultrasound study of the phrenic nerve in the posterior cervical triangle: implications for the interscalene brachial plexus block. *Reg Anesth Pain Med.* 2008;33:545–50.