



REVISTA BRASILEIRA DE ANESTESIOLOGIA

Publicação Oficial da Sociedade Brasileira de Anestesiologia
www.sba.com.br



INFORMAÇÃO CLÍNICA

Intubação traqueal difícil com fibra óptica em bebê de um mês de idade com síndrome de Treacher Collins



Ricardo Fuentes, Juan Carlos De la Cuadra, Hector Lacassie e Alejandro González*

Pontificia Universidad Católica de Chile, Facultad de Medicina, División de Anestesiología, Santiago, Chile

Recebido em 12 de janeiro de 2015; aceito em 11 de fevereiro de 2015

Disponível na Internet em 28 de setembro de 2016

PALAVRAS-CHAVE

Síndrome de Treacher Collins;
Via aérea difícil;
Broncoscópio de fibra óptica;
Máscara laríngea;
Bebês

Resumo Os recém-nascidos e crianças pequenas com malformação craniofacial podem ser muito difíceis ou impossíveis de ventilar por máscara ou de intubar. Gostaríamos de relatar a intubação com fibra óptica de um bebê com síndrome de Treacher Collins com o uso da técnica descrita por Ellis et al.

Relato de caso: Uma criança de um mês com síndrome de Treacher Collins foi programada para cirurgia mandibular sob anestesia geral endotraqueal. A laringoscopia direta para intubação oral não revelou a glote. A intubação com fibra óptica com o uso das abordagens nasal e oral por meio de máscara laríngea de tamanho 1,5 foi tentada, mas ambas falharam porque o fibroscópio com um tubo sem balonete de 3,5 mm ficou preso no interior da cavidade nasal e dentro da máscara laríngea, respectivamente. Portanto, a máscara laríngea foi mantida no lugar e a técnica de intubação com fibra óptica descrito por Ellis et al. foi planejada: o tubo traqueal com o adaptador de 15 mm removido foi colocado proximalmente sobre o fibroscópio; o fibroscópio foi avançado na traqueia sob visualização em tela de vídeo; a máscara laríngea foi removida, deixou-se o fibroscópio no lugar; o tubo traqueal foi passado completamente através da máscara laríngea e avançado para baixo sobre o fibroscópio na traqueia; o fibroscópio foi removido e o adaptador de 15 mm foi recolocado no tubo traqueal.

Conclusão: O método de intubação com fibra óptica através de uma máscara laríngea descrito por Ellis et al. pode ser usado com sucesso em bebês com síndrome de Treacher Collins.

© 2015 Sociedade Brasileira de Anestesiologia. Publicado por Elsevier Editora Ltda. Este é um artigo Open Access sob uma licença CC BY-NC-ND (<http://creativecommons.org/licenses/by-nc-nd/4.0/>).

KEYWORDS

Treacher Collins Syndrome;
Difficult airway;
Fiberoptic bronchoscope;

Difficult fiberoptic tracheal intubation in 1 month-old infant with Treacher Collins Syndrome

Abstract Neonates and small infants with craniofacial malformation may be very difficult or impossible to mask ventilate or intubate. We would like to report the fiberoptic intubation of a small infant with Treacher Collins Syndrome using the technique described by Ellis et al.

* Autor para correspondência.

E-mail: gonzalea@med.puc.cl (A. González).

Laryngeal mask
airway;
Infants

Case report: An one month-old infant with Treacher Collins Syndrome was scheduled for mandibular surgery under general endotracheal anesthesia. Direct laryngoscopy for oral intubation failed to reveal the glottis. Fiberoptic intubation using nasal approach and using oral approach through a 1.5 size laryngeal mask airway were performed; however, both approach failed because the fiberscope loaded with a one 3.5 mm ID uncuffed tube was stuck inside the nasal cavity or inside the laryngeal mask airway respectively. Therefore, the laryngeal mask airway was kept in place and the fiberoptic intubation technique described by Ellis et al. was planned: the tracheal tube with the 15 mm adapter removed was loaded proximally over the fiberscope; the fiberscope was advanced under video-screen visualization into the trachea; the laryngeal mask airway was removed, leaving the fiberscope in place; the tracheal tube was passed completely through the laryngeal mask airway and advanced down over the fiberscope into the trachea; the fiberscope was removed and the 15 mm adapter was reattached to the tracheal tube.

Conclusion: The fiberoptic intubation method through a laryngeal mask airway described by Ellis et al. can be successfully used in small infants with Treacher Collins Syndrome.

© 2015 Sociedade Brasileira de Anestesiologia. Published by Elsevier Editora Ltda. This is an open access article under the CC BY-NC-ND license (<http://creativecommons.org/licenses/by-nc-nd/4.0/>).

Introdução

A síndrome de Treacher Collins é uma malformação craniofacial congênita caracterizada principalmente por hipoplasia bilateral dos ossos da face (mandíbula, maxila e zigomático), fenda palatina, deformidades das orelhas e olhos e anomalias da articulação temporomandibular. A ventilação com máscara ou intubação dos pacientes com essa síndrome pode ser muito difícil ou impossível.^{1,2}

Várias técnicas e dispositivos foram usados com sucesso para intubar pacientes pediátricos com síndrome de Treacher Collins.¹⁻¹⁰ Em recém-nascidos e crianças pequenas com essa síndrome, apenas o uso de máscara laríngea (ML), broncoscópio de fibra óptica (BFO) e, mais recentemente, dois dispositivos ópticos diferentes foi descrito para o manejo das vias aéreas.¹¹⁻¹⁵ Relatamos o caso de intubação traqueal de um bebê de um mês com síndrome de Treacher Collins, submetido à cirurgia mandibular, com o uso do método de intubação com laringoscópio de fibra óptica descrito por Ellis et al.¹⁶

Relato de caso

O consentimento para a publicação foi obtido do pai do paciente. Um menino de um mês, peso em 5 kg, com obstrução das vias aéreas superiores secundária à síndrome de Treacher Collins foi agendado para osteogênese por distração mandibular sob anestesia geral. O paciente apresentava micrognatia significativa; portanto, a intubação traqueal difícil foi antecipada. A intubação nasal foi planejada com o uso de laringoscopia direta convencional ou, em caso de falha, um BFO pediátrico sem canal operacional (Fujinon 120P, 2.8 mm OD; Fujinon Corporation, Saitama, Japão). A intubação oral com o uso de uma ML guiada por fibra óptica seria o próximo passo se abordagens propostas não obtivessem sucesso. Dois anestesiólogistas pediátricos e dois cirurgiões plásticos, todos experientes, estavam presentes na sala de cirurgia e estávamos preparados

para uma traqueostomia caso os métodos mencionados falhassem.

Na sala de cirurgia, antes da indução da anestesia, os dispositivos das vias aéreas foram verificados para confirmar se o BFO pediátrico se encaixaria facilmente no tubo endotraqueal sem balonete com 3,5 mm ID (Rusch Uruguay Ltda., Montevideu, Uruguai). O monitoramento padrão foi estabelecido enquanto a criança recebia 100% de O₂ via máscara facial. Atropina (0,01 mg.kg⁻¹) foi administrada por via intravenosa por meio de uma cateter venoso de calibre 24G inserido anteriormente. Para manter a ventilação espontânea, a indução da inalação foi feita com doses crescentes de sevoflurano em uma mistura de ar/O₂ para obter 4% de concentração expirada. A ventilação pulmonar foi facilmente assistida com bolsa e máscara facial. A laringoscopia direta com lâmina Miller zero não mostrou as pregas vocais. Então, mudamos para a intubação nasal guiada por fibra óptica. Manteve-se uma profundidade adequada da anestesia e ventilação espontânea, um tubo traqueal de 3.5 mm ID sem balonete foi cuidadosamente inserido através de uma das narinas até a nasofaringe para verificar a passagem fácil pela cavidade nasal e facilitar a intubação guiada por fibra óptica. Porém, o BFO ficou preso no interior do lume do tubo nasal e não podia ser avançado. Portanto, mudamos para a próxima etapa para assegurar a via aérea.

Verificamos que o BFO e o tubo traqueal podiam passar juntos através do lume de uma ML de tamanho 1,5 (Unique, LMA North America, San Diego, EUA) que tiveram as barras previamente cortadas. A ML foi suavemente inserida e sua posição correta foi confirmada pela fração expirada de CO₂ e pela possibilidade de fornecer ventilação assistida. O BFO foi passado pelo tubo traqueal e os dois juntos foram introduzidos no lume da ML sob visualização em tela de vídeo. Porém, o tubo traqueal com o BFO em seu interior ficou preso no lume da ML e nenhum dos dois podia ser avançado; ambos foram removidos e manteve-se a ML no lugar. Naquele momento, decidimos tentar o método de intubação guiado por fibra óptica através de ML descrito por Ellis et al.¹⁶ (fig. 1).

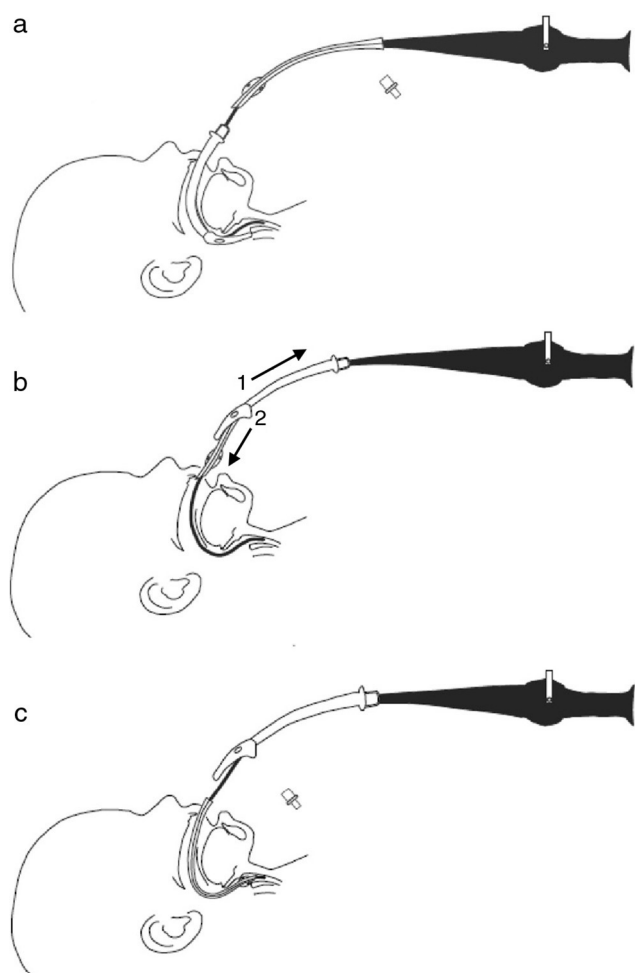


Figura 1 Método de intubação guiada por fibra ótica através de uma máscara laringea (ML) descrito por Ellis et al.¹⁶ (A) O broncoscópio de fibra ótica (BFO) carregado proximalmente com um tubo traqueal sem o adaptador de 15 mm é introduzido e avançado através da ML na traqueia. (B) A ML é removida da boca e puxada para cima e o tubo traqueal é passado pelo lume da ML. (C) O tubo traqueal é avançado para baixo sobre o BFO na traqueia.

Um novo tubo traqueal de 3,5 mm ID sem balonete com o adaptador de 15 mm removido foi colocado proximal ao longo do broncoscópio. O BFO foi facilmente introduzido através da ML de tamanho 1,5 e avançado sob visualização de tela de vídeo pela traqueia até que a carina foi visualizada (fig. 1A). Em seguida, a ML foi desinflada e removida da boca, deixou-se o BFO na traqueia (fig. 1B). O tubo traqueal foi passado completamente através da ML removida (fig. 1B) e avançado sobre o BFO na traqueia (fig. 1C). O BFO foi removido, o adaptador de 15 mm do tubo foi recolocado e o posicionamento adequado do tubo traqueal foi confirmado por CO₂ expirado e ausculta bilateral do som respiratório. O paciente foi conectado à ventilação mecânica. O procedimento geral de manejo das vias aéreas durou uma hora e os sinais vitais se mantiveram sempre dentro da variação normal. A cirurgia e o pós-operatório na unidade de terapia intensiva transcorreram sem intercorrências.

Um mês depois, o bebê foi agendado para fundoplicatura laparoscópica pela técnica de Nissen. Novamente, a visualização das pregas vocais não foi possível durante a laringoscopia com lâmina Miller zero e a intubação traqueal oral foi feita com sucesso com o método descrito anteriormente.

Discussão

A intubação difícil em pacientes pediátricos é normalmente antecipada e nos permite algum tempo para a preparação. No entanto, é sempre um desafio e requer experiência no manejo de via aérea difícil pediátrica e com os diversos instrumentos para vias aéreas disponíveis. Várias técnicas de manejo das vias aéreas foram descritas em pacientes pediátricos com malformação craniofacial.¹⁻¹⁷ Contudo, há apenas alguns dispositivos em tamanhos adequados para neonatos e crianças pequenas, que foram usados com sucesso para assegurar a via aérea em síndrome de Treacher Collins.^{1,11-13,16} Temos disponíveis apenas ML e BFO pediátricos adequados para esses pacientes. No paciente relatado, a intubação nasotraqueal foi a nossa primeira opção, porque essa abordagem é mais apropriada para o acesso cirúrgico em osteogênese por distração mandibular. No entanto, o tubo nasal provavelmente entortou dentro da cavidade nasal estreitada pela hipoplasia facial, reduziu o seu lume e causou a falha da intubação nasal guiada por fibra ótica.

O uso de uma ML em crianças com intubação difícil é um meio estabelecido para assegurar a via aérea: a ML fornece uma via aérea permeável, permite a ventilação assistida da criança anestesiada e serve como conduto para a intubação. O problema com essa técnica oral de intubação é como remover a ML e o BFO sem deslocar o tubo da traqueia.¹⁸⁻²⁰ Há opções para resolver essa questão, como deixar a ML no lugar se ela não interferir na cirurgia;^{18,19} estender o comprimento do tubo traqueal com outro tubo de tamanho similar e passar ambos sobre o broncoscópio usando o proximal para reter o tubo distal,^{3,13,18,19} o que permite também a ventilação ininterrupta durante a retirada da ML,²⁰ colocar um fio guia através do broncoscópio e avançar um tubo sobre o fio.^{18,19} Nesse caso, a nossa abordagem foi usar dois tubos traqueais, a extremidade proximal de um dentro da extremidade distal do outro, para remover o BFO e a ML. Devido à falha da intubação nasal, decidimos primeiro assegurar que o tubo traqueal com o BFO em seu interior poderia passar através da ML já no local. Pensamos que um fenômeno semelhante ao da intubação nasal poderia acontecer na cavidade oral e isso explicaria que o BFO inserido no tubo traqueal ficasse preso no lume da ML. As anomalias craniofaciais da síndrome de Treacher Collins provavelmente reduzem e deformam as cavidades nasal e oral; além disso, a língua (devido à hipoplasia mandibular) retrai posteriormente e pode deslocar e deformar o eixo da ML, como relatado por Inada et al.⁴ em pacientes pediátricos com síndrome de Treacher Collins. Esses eventos poderiam explicar o fracasso de ambas as abordagens de intubação guiadas por fibra ótica.

A ML deixada no local nos permitiu ventilar, oxigenar e manter a criança adequadamente anestesiada enquanto decidíamos como solucionar esse problema. Posteriormente, usamos o método de intubação oral guiado por fibra ótica

no qual o tubo traqueal foi avançado facilmente sobre o BFO após a remoção da ML. Esse método foi descrito por Ellis et al.¹⁶ para o manejo das vias aéreas em um recém-nascido com anasarca e edema da laringe e, segundo os autores, é uma opção de intubação oral através de uma ML em situações nas quais a máscara laríngea precisa ser removida. De acordo com nossa pesquisa, não há relatos anteriores sobre o uso bem-sucedido desse método de intubação em bebê de um mês com síndrome de Treacher Collins.

Em resumo, mostramos que o método descrito por Ellis et al.¹⁶ pode ser usado com sucesso para intubação oral guiada por fibra óptica através de ML em bebês com síndrome de Treacher Collins. Em nossa opinião, os principais pontos do manejo difícil das vias aéreas na população pediátrica são proporcionar a profundidade adequada da anestesia, manter a ventilação espontânea e ter experiência em diferentes técnicas de intubação.

Conflitos de interesse

Os autores declaram não haver conflitos de interesse.

Referências

- Hosking J, Zoanetti D, Carlyle A, et al. Anesthesia for Treacher Collins syndrome: a review of airway management in 240 pediatric cases. *Pediatr Anesth.* 2012;22:752–8.
- Frawley G, Espenell A, Howe P, et al. Anesthetic implications of infants with mandibular hypoplasia treated with mandibular distraction osteogenesis. *Pediatr Anesth.* 2013;23:342–8.
- Muraika L, Heyman JS, Shevchenko Y. Fiberoptic tracheal intubation through a laryngeal mask airway in a child with Treacher Collins syndrome. *Anesth Analg.* 2003;97:1298–9.
- Inada T, Fujise K, Tachibana K, et al. Orotracheal intubation through the laryngeal mask airway in paediatric patients with Treacher Collins syndrome. *Paediatr Anaesth.* 1995;5:129–32.
- Bishop S, Clements P, Kale K, et al. Use of GlideScope Ranger in the management of a child with Treacher Collins syndrome in a developing world setting. *Pediatr Anesth.* 2009;19:695–6.
- Péan D, Desdoits A, Asehnoune K, et al. Airtraq laryngoscope for intubation in Treacher Collins syndrome. *Pediatr Anesth.* 2009;19:698–9.
- Hirabayashi Y, Shimada N, Nagashima S. Tracheal intubation using pediatric Airtraq® optical laryngoscope in a patient with Treacher Collins syndrome. *Pediatr Anesth.* 2009;19:915–6.
- Sugawara Y, Inagawa G, Satoh K, et al. Successful intubation using a simple fiberoptic assisted laryngoscope for Treacher Collins syndrome. *Pediatr Anesth.* 2009;19:1031–3.
- Ebata T, Nishiki S, Masuda A, et al. Anesthesia for Treacher Collins syndrome using laryngeal mask airway. *Can J Anaesth.* 1991;38:1043–5.
- Jagannathan N, Roth AG, Sohn LE, et al. The new air-Q™ intubating laryngeal airway for tracheal intubation in children with anticipated difficult airway: a case series. *Pediatr Anesth.* 2009;19:618–22.
- Bucx MJL, Grolman W, Kruisinga FH, et al. The prolonged use of the laryngeal mask airway in a neonate with airway obstruction and Treacher Collins syndrome. *Paediatr Anaesth.* 2003;13:530–3.
- Nilsson E, Ingvarsson L, Isern E. Treacher Collins syndrome with choanal atresia: one way to handle the airway. *Pediatr Anesth.* 2004;14:700–1.
- Asai T, Nagata A, Shingu K. Awake tracheal intubation through the laryngeal mask in neonates with upper airway obstruction. *Pediatr Anesth.* 2008;18:77–80.
- Gómez-Rios MA, Serradilla LN, Alvarez AE. Use of the TruView EVO2 laryngoscope in Treacher Collins syndrome after unplanned extubation. *J Clin Anesth.* 2012;24:257–8.
- Shurry M, Hanson RD, Koveleskie JR, et al. Management of the difficult pediatric airway with Shikani Optical Stylet™. *Pediatr Anesth.* 2005;15:342–5.
- Ellis DS, Potluri PK, O'Flaherty JE, et al. Difficult airway management in the neonate: a simple method of intubating through a laryngeal mask airway. *Paediatr Anaesth.* 1999;9:460–2.
- Holm-Knudsen R. The difficult pediatric airway – A review of new devices for indirect laryngoscopy in children younger than two years of age. *Pediatr Anesth.* 2011;21:98–103.
- Walker RW, Ellwood J. The management of difficult intubation in children. *Pediatr Anesth.* 2009;19:77–87.
- Wheeler M, Coté CJ, Todres D. The pediatric airway. In: Coté CJ, Lerman J, Todres D, editors. *Practice of anesthesia in infants and children.* 4th ed. Philadelphia, PA: Saunders Elsevier; 2009. p. 237–78.
- Weiss M, Gerber AC, Schmitz A. Continuous ventilation technique for laryngeal mask airway (LMA™) removal after fiberoptic intubation in children. *Pediatr Anesth.* 2004;14:936–40.