



# REVISTA BRASILEIRA DE ANESTESIOLOGIA

Publicação Oficial da Sociedade Brasileira de Anestesiologia  
[www.sba.com.br](http://www.sba.com.br)



## INFORMAÇÃO CLÍNICA

# Terapêutica multimodal do vaginismo: abordagem inovadora por meio de infiltração de pontos gatilho e radiofrequência pulsada do nervo pudendo



Joana Chaves Gonçalves Rodrigues de Carvalho\*, Luís Miguel Agualusa, Luísa Manuela Ribeiro Moreira e Joana Catarina Monteiro da Costa

Hospital Pedro Hispano, Departamento de Anestesiologia, Matosinhos, Portugal

Recebido em 7 de julho de 2014; aceito em 2 de outubro de 2014

Disponível na Internet em 1 de dezembro de 2015

### PALAVRAS-CHAVE

Vaginismo;  
Radiofrequência  
pulsada;  
Nervo pudendo;  
Ponto gatilho;  
Dor crônica

**Resumo** O vaginismo é uma doença pouco compreendida que se caracteriza por uma contração muscular involuntária dos músculos do pavimento pélvico e do terço externo da vagina durante as tentativas de intercurso sexual, o que resulta em aversão à penetração. Estima-se que possa afetar entre 1%-7% da população feminina mundial. Com este relato os autores pretendem apresentar o caso de uma paciente jovem com vaginismo na qual foram usadas técnicas habitualmente do domínio da medicina da dor crônica como parte do seu esquema terapêutico multimodal.

© 2015 Sociedade Brasileira de Anestesiologia. Publicado por Elsevier Editora Ltda. Este é um artigo Open Access sob uma licença CC BY-NC-ND (<http://creativecommons.org/licenses/by-nc-nd/4.0/>).

### KEYWORDS

Vaginismus;  
Pulsed  
radiofrequency;  
Pudendal nerve;  
Trigger point;  
Chronic pain

**Multimodal therapeutic approach of vaginismus: an innovative approach through trigger point infiltration and pulsed radiofrequency of the pudendal nerve**

**Abstract** Vaginismus is a poorly understood disorder, characterized by an involuntary muscular spasm of the pelvic floor muscles and outer third of the vagina during intercourse attempt, which results in aversion to penetration. It is reported to affect 1-7% of women worldwide. With this report the authors aim to describe the case of a young patient with vaginismus in whom techniques usually from the chronic pain domain were used as part of her multimodal therapeutic regimen.

© 2015 Sociedade Brasileira de Anestesiologia. Published by Elsevier Editora Ltda. This is an open access article under the CC BY-NC-ND license (<http://creativecommons.org/licenses/by-nc-nd/4.0/>).

\* Autor para correspondência.

E-mail: [carvalho.joanac@gmail.com](mailto:carvalho.joanac@gmail.com) (J.C. Carvalho).

## Introdução

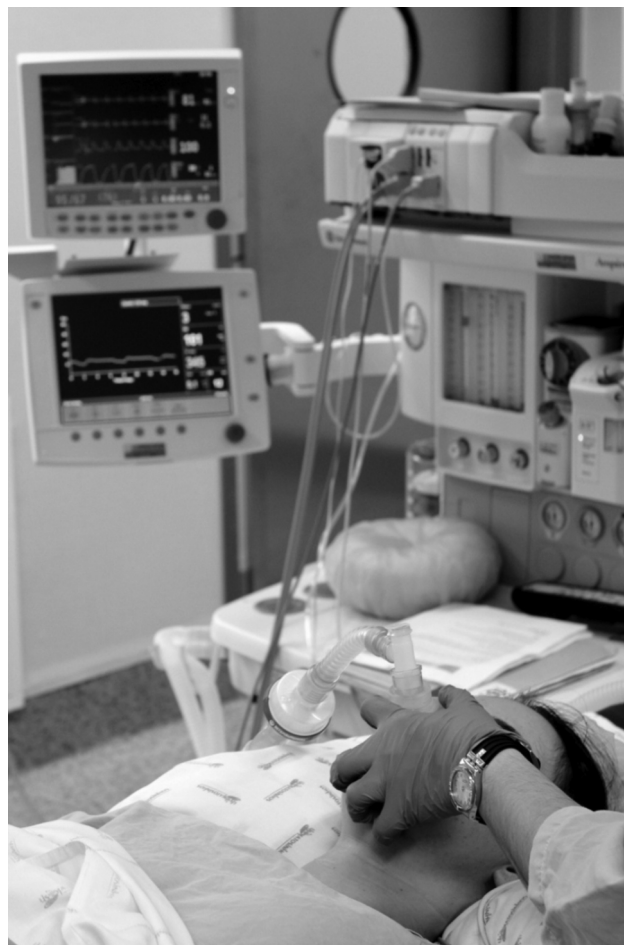O vaginismo é um distúrbio caracterizado pela contração involuntária dos músculos do pavimento pélvico e da vagina, o que torna as relações sexuais difíceis ou impossíveis.<sup>1</sup> Apesar de ter sido descrito pela primeira vez há mais de cem anos, continua a ser pouco diagnosticado e subtratado, fato que se torna mais relevante se se tiver em conta que comparativamente a outros distúrbios sexuais, notadamente do desejo e orgasmo, parece ser aquele cujo tratamento tem maior potencial para o sucesso.<sup>2</sup> Vários tratamentos têm sido experimentados ao longo dos anos e incluem terapia sexual, dessensibilização, hipnoterapia, dilatadores e injeção vaginal de toxina botulínica, entre outros.<sup>2,3</sup> Não obstante, a abordagem ideal ainda não foi determinada e tanto a nossa experiência clínica como a mais recente literatura internacional apontam no sentido de a radiofrequência pulsada (RFP), pelas suas propriedades neuromoduladoras, ser útil no tratamento da dor refratária.<sup>4-7</sup>

## Caso clínico

Mulher de 29 anos, nulípara, ASA II por *diabetes mellitus* (DM) tipo I desde a adolescência, insulinotratada com bom controle glicêmico em ambulatório e infecções vaginais de repetição. Referenciada à Unidade de Medicina da Dor (UMD) da nossa instituição por queixas de vulvodinia e dispareunia com dois anos de evolução. Sem história de tentativa de agressão, trauma ou acidente. Antecedentes cirúrgicos de conização. À data da referência era acompanhada em consultas de psiquiatria e ginecologia e foi medicada, nesse contexto, com estazolam, escitalopram e dibucaína tópica para aplicação antes das relações sexuais descrevendo um alívio autolimitado e apenas temporário das queixas álgicas com esse último fármaco.

Ao exame objetivo a doente apresentava uma sensibilização marcada da metade inferior do introito vaginal, incapacitante e limitativa para a própria observação clínica, e tolerava com muita dificuldade, por exemplo, o toque da região genital com os dedos ou uma compressa. Nesse contexto, foi proposta para infiltração dos pontos gatilho (PG) do introito vaginal. Essa técnica foi executada na Unidade de Ambulatório sob sedação (fig. 1), e consistiu na infiltração do introito às quatro, cinco, seis, sete e oito horas com ropivacaína 0,2% (2 mg.mL<sup>-1</sup>) e clonidina 100 µg. Não foram registradas intercorrências durante a sua execução. Quatro meses depois do procedimento a doente reportava melhoria da vulvodinia, mas ao exame objetivo sobreveio a existência de um vaginismo. Assim, foi orientada para sessões individuais de hipnoterapia e proposta a feitura de RFP bilateral do nervo pudendo, que aceitou.

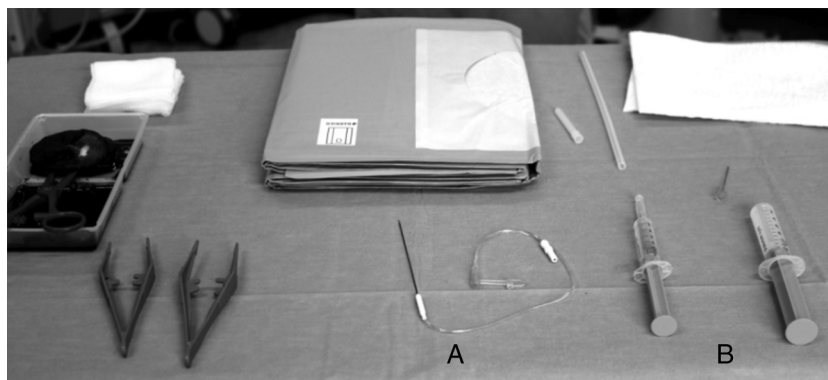
No dia do procedimento, após a chegada ao bloco, a doente foi pré-medicada com 0,05 mg de fentanil e 1 mg de midazolam endovenosos (EV) e colocada em posição ginecológica. Posteriormente foi anestesiada com bólus de propofol, num total de 270 mg EV. Depois da desinfecção apropriada, a espinha isquiática (EI) e o ponto de inserção do ligamento sacroespinhoso foram identificados por via



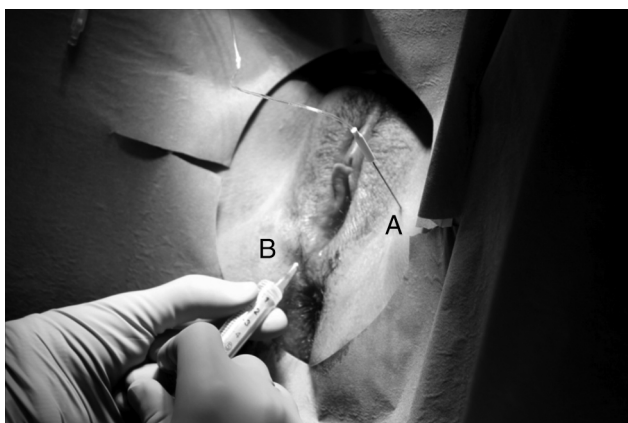
**Figura 1** Doente na Unidade de Ambulatório, sob sedação profunda, para infiltração de pontos gatilho. Durante o procedimento foi usada a monitoração considerada padrão pela American Society of Anesthesiologists.

transvaginal. Medialmente à EI uma agulha de radiofrequência 23 G com 10 cm de comprimento e ponta ativa de 0,5 cm foi introduzida gradualmente, com estímulo motor de 2 Hz, até identificação do nervo pudendo, confirmada visualmente pela ocorrência de contração do músculo esfíncter externo do ânus (fig. 2). Em seguida, uma corrente alternada foi aplicada bilateralmente aos nervos pudendos durante 240 segundos (dois ciclos de 120 segundos). Infiltrou-se também, pela segunda vez, PG às cinco e sete horas com ropivacaína 0,2% e acetato de metilprednisolona (Depo-Medrol®) (fig. 3). O procedimento foi bem tolerado pela doente e não foram descritas complicações.

Nos primeiros 12 meses de seguimento a doente descreveu uma melhoria clínica significativa, tendo utilizado dilatadores de tamanho progressivo e tentado a penetração. As queixas álgicas ficaram limitadas ao fundo vaginal. A partir do 13º mês a dor aumentou de intensidade, apesar de para um limiar menor do que quando da referência inicial para a UMD. Dadas essas circunstâncias, optou-se por repetir a RFP nos mesmos moldes da primeira intervenção. Cinco meses depois a doente ainda não necessitou de nova intervenção diferenciada pela UMD.



**Figura 2** Material para feitura de radiofrequência (RF). Na imagem é possível ver a agulha de RF (A), bem como a seringa com ropivacaína 0,2% e Depomedrol® (B) para infiltração dos pontos gatilho.



**Figura 3** Agulha de radiofrequência colocada justaposta ao nervo podendo durante a emissão da corrente elétrica alternada (A). Visualiza-se também a infiltração de um ponto gatilho (B).

## Discussão

Atualmente, quase metade da população feminina mundial sofre de algum gênero de disfunção sexual.<sup>5</sup> O vaginismo é uma dessas disfunções e estima-se que possa afetar até 7% das mulheres um valor que pode representar uma subestimativa, já que muitas dessas pacientes tendem a ser bastante reservadas e a não partilhar o seu problema de saúde.<sup>3</sup>

O vaginismo tende a ser um problema psicossomático, ou seja, apesar de numa elevada percentagem de casos a etiologia parecer estar relacionada com problemas psicológicos, a reação espasmódica impeditiva da penetração é física.<sup>8</sup> Em termos psicológicos, muitas dessas mulheres partilham um passado de relações sexuais traumáticas, aversão sexual ou condicionamentos familiares e/ou religiosos negativos relativos ao sexo, antecedentes não descritos no nosso caso.<sup>3,8</sup>

No entanto, a etiologia pode também ser primariamente física. De fato, mulheres com suspeita desse diagnóstico devem ser alvo de um exame cuidadoso, já que uma avaliação básica pode não encontrar apoio para as suas queixas.<sup>8</sup> Possíveis origens da dor são malformações do

hímen, clitóris ou dos lábios, doenças sexualmente transmissíveis, endometriose, doença inflamatória pélvica, cancro, lubrificação insuficiente, atrofia vaginal ou cicatrização anômala.<sup>3,8</sup> Para além disso, a nossa paciente apresenta DM, uma endocrinopatia que acarreta múltiplas complicações microvasculares, notadamente neuropatia. Numa metanálise publicada em 2013 por Nguyen et al., a fibromialgia e a síndrome do cólon irritável foram significativamente identificadas como comorbidades presentes em doentes com história de vulvodinia.<sup>9</sup> Tal relação não foi encontrada para a DM, por não ter sido procurada, mas, em termos teóricos, é plausível que exista tendo em conta que ambas são condições clínicas crônicas de tratamento difícil e que os adjetivos escolhidos para descrever a dor vulvar ("lancinante", "queimadura", "formigueiro") remetem para uma causa neuropática.<sup>10</sup> Seja por um mecanismo direto ou indireto, por exemplo a maior predisposição a infecções vaginais/urinárias de repetição, antecedente relatado nessa doente, a DM parece poder ser uma entidade causadora de vulvodinia.<sup>3,8,10</sup>

Na presença de um ou mais dos fatores predisponentes supracitados, a mulher pode vivenciar sensações dolorosas. Posteriormente, o medo da sensação funesta é fixado na relação sexual e desenvolve-se uma reação de fuga involuntária sempre que há a possibilidade de penetração.<sup>8</sup> Para além disso, o aumento da tensão muscular secundário ao medo persistente da dor, associado à incapacidade da mulher para relaxar, pode estar envolvido no aparecimento de pequenas áreas de contratura em nível muscular, os PG.<sup>11</sup>

O clínico deverá ter em mente que penetração não inclui apenas a forma que caracteriza uma relação sexual (pênis × vagina).<sup>8</sup> De fato, de acordo com o Manual Diagnóstico e Estatístico dos Transtornos Mentais (DSM-V), recentemente atualizado, qualquer forma de penetração, seja com recurso aos dedos, tampões, espéculos ou dilatadores vaginais, pode ser particularmente difícil.<sup>2,3,12</sup> Isso exigiu que pelo menos na fase inicial de acompanhamento pela UMD tenham sido feitas adaptações ao modo como é feita a avaliação de um doente, tudo no sentido de favorecer o estabelecimento de uma relação de confiança necessária à evolução do tratamento.

Os estudos controlados publicados até aos dias de hoje não são consensuais quanto à superioridade de qualquer

técnica para o tratamento do vaginismo.<sup>1,13,14</sup> Segundo uma revisão publicada pela Cochrane, a dessensibilização sistemática – que pode incluir técnicas de relaxamento e o uso de dilatadores progressivamente maiores – não parece ser mais eficaz do que a terapia cognitiva ou as intervenções farmacológicas.<sup>1</sup> Esses dados, no entanto, são obtidos a partir de estudos heterogêneos, com riscos moderado a alto de viés e um número reduzido de doentes, pelo que devem ser cautelosamente extrapolados para a prática clínica.<sup>1</sup> Independentemente dessas limitações, a literatura internacional é concordante na afirmação de que uma abordagem bem-sucedida do vaginismo é mais provável se tiver uma natureza interdisciplinar.<sup>13,14</sup> Classicamente, os principais passos do tratamento passam pela relaxação e identificação das causas do problema, terapia de relaxamento e condicionamento progressivo do espasmo muscular não voluntário.<sup>5</sup> Na nossa doente, as consultas de psicologia e hipnoterapia ajudaram no atingimento dos dois primeiros objetivos, ao passo que a infiltração dos PG associada à RFP e ao uso gradual de dilatadores foi a chave por detrás do processo de dessensibilização.

Da pesquisa efetuada pelos autores na PubMed, o uso de infiltração de PG e RFP do nervo pudendo nunca foi previamente descrito como parte da estratégia terapêutica multimodal do vaginismo, o que reforça a importância deste relato.

Os PG estão na origem das síndromes miofasciais e definem-se como áreas limitadas de hiperirritabilidade, com consistência firme, no interior dos músculos estriados, tendões ou das fâscias.<sup>11</sup> Apesar de serem mais frequentemente descritos nas áreas escapular, lombar ou glútea, podem estar presentes em qualquer região anatômica, notadamente perineal, e desenvolver-se secundariamente a um trauma agudo ou microtrauma repetido,<sup>11</sup> notadamente o aumento da tensão muscular.

Apesar de a dor que provocam poder ser constante, é mais frequente que surja apenas quando há atividade muscular, como por exemplo durante o ato sexual, ou quando essas diminutas formações nodulares são palpadas, caso do exame ginecológico.<sup>11</sup> A dor desencadeada pode ser local ou referida e está associada a uma discreta contração muscular,<sup>10</sup> achados objetivados na nossa paciente quando da avaliação física inicial na UMD.

Nessa paciente, a decisão de tratamento dos PG dependeu não só da experiência da equipe, mas também da sua própria natureza. De fato, apesar de os benefícios em longo prazo entre diferentes técnicas terapêuticas serem questionáveis, a cronicidade dos PG da doente levou a equipe a optar pela sua infiltração com anestésico local e corticoide, técnica citada como sendo a que consegue um maior alívio da dor.<sup>11</sup> Para situações agudas, doentes com medo de agulhas ou PG em feixes musculares pouco acessíveis, o que não era o nosso caso, são mais indicadas a fisioterapia e a terapia manual.<sup>11</sup>

A técnica de radiofrequência (RF) é uma modalidade terapêutica relativamente recente que se baseia na administração de uma corrente alternada de alta frequência na vizinhança de uma estrutura nervosa ou ganglionar.<sup>5-7</sup> Apesar de o seu mecanismo de ação ser incompletamente compreendido, parece basear-se no princípio da neuromodulação, isto é, na alteração da transdução e transmissão de sinal ao longo das vias da dor.<sup>6</sup>

Essa corrente pode ser administrada de duas formas principais e distintas. No caso da RF contínua, a corrente é administrada de modo a produzir uma lesão térmica no tecido-alvo, bloquear a condução do sinal nociceptivo e provocar um alívio da dor que se faz sentir enquanto os terminais nervosos não se regeneram.<sup>6,7</sup> Na RF pulsada a corrente é intermitente, há dissipação do calor e não se desenvolve coagulação neural e não se desenvolve coagulação neural, mantendo os tecidos a sua morfologia celular. Ocorrem, isso sim, alterações moleculares na expressão de alguns fatores de transcrição que culminam na alteração da transdução do sinal da dor.<sup>6</sup>

As técnicas de RF são atualmente usadas como arma terapêutica em muitas síndromes da dor crônica e, não obstante a escassez de estudos randomizados e controlados, inúmeros relatos de RF em estruturas nervosas periféricas comprovam a sua eficácia.<sup>4-6</sup>

O nervo pudendo, constituído pelos ramos posteriores das raízes sagradas S2, S3 e S4, é o responsável pela inervação motora dos músculos perineais e pela inervação sensitiva da porção inferior da vagina, vulva e do períneo.<sup>4</sup> O fato de essas serem as regiões anatômicas às quais eram reportáveis as queixas da nossa doente justifica por que escolhemos esse nervo para a nossa abordagem terapêutica.

Optou-se por uma técnica pulsada tendo em conta que é mais inócua e que não se associa a risco de lesão motora, complicação descrita com a RF contínua. Essa última, a ocorrer, teria efeitos devastadores na já débil qualidade de vida da doente, já que a sua tradução clínica poderia incluir, entre outros achados, incontinência de esfíncteres.<sup>6</sup>

Outras vantagens que influenciaram a escolha da RF pulsada relacionam-se com o fato de ser uma técnica minimamente invasiva, segura e bem tolerada, que pode ser repetida se houver recorrência das queixas.<sup>4-7</sup> Essa última particularidade foi usada neste caso. Uma potencial desvantagem associada à execução desse bloqueio prende-se à sua dificuldade técnica, o que pode conduzir a uma taxa significativa de insucesso quando feita por equipas pouco experientes.<sup>6</sup>

A melhoria das queixas algícas da doente refletiu-se em outras áreas de índole pessoal. Assim, não só se tornou possível avançar na estratégia de dessensibilização farmacológica e se conseguir até suspender as benzodiazepinas com que ela estava medicada, como se verificou uma melhoria da sua autoestima e segurança individual. De fato, é importante que a equipe médica não descure a carga emocional que essa síndrome acarreta, visto que as doentes frequentemente apresentam uma imagem diminuída de si mesmas associada a sentimentos de vergonha associada a sentimentos de vergonha.<sup>8</sup>

É também fundamental que os parceiros sejam incluídos em todas as fases do tratamento, como tentamos fazer.<sup>8</sup> Seja pela simples convivência ou por mecanismos de retropositivo, conforme se desenvolve e cresce a sexualidade da paciente, mais seguro, feliz e realizado se apresentará o casal.<sup>8</sup>

Em sumário, pode-se dizer que apesar de este ser um relato único, a infiltração de PG e RFP do nervo pudendo parece ter potencial para ser uma arma terapêutica coadjuvante no tratamento do vaginismo. Neste caso, proporcionou

à doente um alívio algico superior a qualquer outra técnica experimentada.

Para que a efetividade terapêutica desses casos aumente, e se minimizem as sequelas físicas e psicológicas que essas mulheres desenvolvem em médio-longo prazo, é imprescindível que melhore também a capacidade diagnóstica dos profissionais de saúde. Assim, como descrito por Pacik, é necessário que quer durante os anos de formação pré como pós-graduada, os profissionais sejam instruídos no sentido de reconhecer e tratar essa síndrome no mais curto intervalo de tempo possível.<sup>2</sup>

## Conflitos de interesse

Os autores declaram não haver conflitos de interesse.

## Referências

1. Melnik T, Hawton K, McGuire H, et al. Interventions for vaginismus. *Cochrane Database Syst Rev*. 2012;12:CD001760.
2. Pacik PT. Vaginismus: another ignored problem. *Sexuality & Culture*. 2014;18:737–8.
3. Pacik PT. Vaginismus: review of current concepts and treatment using botox injections, bupivacaine injections, and progressive dilation with the patient under anesthesia. *Aesth Plast Surg*. 2011;35:1160–4.
4. Rhame EE, Levey KA, Gharibo CG. Successful treatment of refractory pudendal neuralgia with pulsed radiofrequency. *Pain Physician*. 2009;12:633–8.
5. Cahana A, Van Zundert J, Macrea L, et al. Pulsed radiofrequency: current clinical and biological literature available. *Pain Med*. 2006;7:411–23.
6. Rea W, Kapur S, Mutagi H. Radiofrequency therapies in chronic pain. *Contin Educ Anaesth Crit Care Pain*. 2011;11:35–8.
7. Byrd D, Mackey S. Pulsed radiofrequency for chronic pain. *Curr Pain Headache Rep*. 2008;12:37–41.
8. Silva MCA. Vaginismo/dispareunia. *Revista da Sociedade Brasileira de Estudos em Sexualidade Humana*. 2009;20:143–8.
9. Nguyen RH, Veasley C, Smolenski D. Latent class analysis of comorbidity patterns among women with generalized and localized vulvodynia: preliminary findings. *J Pain Res*. 2013;6:303–9.
10. Kalra B, Kalra S, Bajaj S. Vulvodynia: an unrecognized diabetic neuropathic syndrome. *Indian J Endocrinol Metab*. 2013;17:787–9.
11. Alvarez DJ, Rockwell PG. Trigger points: diagnosis and management. *Am Fam Physician*. 2002;65:653–61.
12. Araújo AC, Neto FL. A nova classificação americana para os transtornos mentais – o DSM-5. *Rev Bras de Ter Comp Cogn*. 2014;XVI(1):67–82.
13. Pereira VM, Arias-Carrión O, Machado S, et al. Sex therapy for female sexual dysfunction. *International Archives of Medicine*. 2013;6:37.
14. Harish T, Muliya K, Murthy P. Successful management of vaginismus: an eclectic approach. *Indian J Psychiatry*. 2011;53:154–5.