



# REVISTA BRASILEIRA DE ANESTESIOLOGIA

Publicação Oficial da Sociedade Brasileira de Anestesiologia  
www.sba.com.br



## INFORMAÇÃO CLÍNICA

# Hemorragia intraventricular após embolização de fístula dural



Joana Chaves Gonçalves Rodrigues de Carvalho<sup>a</sup>, Francisco Javier Tercero Machin<sup>b</sup>, Luis San Roman Manzanera<sup>c</sup>, Jordi Blasco Andaluz<sup>c</sup>, Sílvia Herrero Nogués<sup>d</sup>, Núria Peix Soriano<sup>d</sup>, Victor Obach Baurier<sup>e</sup> e Enrique Jesus Carrero Cardenal<sup>b,\*</sup>

<sup>a</sup> Unidade Local de Saúde de Matosinhos – Hospital Pedro Hispano, Departamento de Anestesiologia, Matosinhos, Portugal

<sup>b</sup> Universidad de Barcelona, Hospital Clínic, Departamento de Anestesiología, Barcelona, Espanha

<sup>c</sup> Universidad de Barcelona, Hospital Clínic, Departamento de Neurorradiología Intervencionista (CDI), Barcelona, Espanha

<sup>d</sup> Universidad de Barcelona, Hospital Clínic, Sala de Recuperación Postanestésica, Barcelona, Espanha

<sup>e</sup> Universidad de Barcelona, Hospital Clínic, Departamento de Neurología, Barcelona, Espanha

Recebido em 1 de junho de 2014; aceito em 7 de julho de 2014

Disponível na Internet em 24 de setembro de 2016

### PALAVRAS-CHAVE

Hemorragia intraventricular;  
Malformação arteriovenosa;  
Fístula dural;  
Perfusão cerebral;  
Oximetria cerebral

### Resumo

**Justificativa e objetivos:** Fístulas arteriovenosas durais (FAVD) são comunicações anômalas entre os canais venosos e arteriais da dura-máter cujo centro está localizado entre os folhetos da dura-máter. Para as circunstâncias nas quais o tratamento invasivo é obrigatório, as técnicas endovasculares se tornaram os pilares da prática, escolha atribuível a relatos de sua segurança e eficácia. Descrevemos o caso único e raro de uma FAVD tratada por embolização transarterial (ETA) e complicada por uma hemorragia intraventricular (HIV). Nosso objetivo foi destacar alguns aspectos centrais do manejo perioperatório desses pacientes para ajudar a melhorar uma futura abordagem de casos semelhantes.

**Relato de caso:** Paciente do sexo feminino, 59 anos, com diagnóstico prévio de FAVD tipo IV (Cognard), apresentou-se para ETA, realizada fora da sala de cirurgia sob anestesia venosa total. O procedimento transcorreu sem complicações, e a angiografia intraoperatória revelou obliteração completa da fístula. No período pós-operatório imediato, a paciente apresentou sinais clínicos de aumento da pressão intracraniana (PIC) atribuíveis a uma HIV posteriormente diagnosticada, o que condicionou a colocação de um dreno ventricular, internação em Unidade de Terapia Intensiva (UTI), vasoespasma cerebral e internação hospitalar prolongada. Durante todo o período perioperatório, não houve alterações na oximetria cerebral. A paciente recebeu alta sem sequelas neurológicas.

\* Autor para correspondência.

E-mail: [ecarrero@clinic.ub.es](mailto:ecarrero@clinic.ub.es) (E.J. Carrero Cardenal).

**KEYWORDS**

Intraventricular hemorrhage;  
Arteriovenous malformation;  
Dural fistula;  
Cerebral perfusion;  
Cerebral oximetry

*Conclusão:* HIV pode ser uma complicação grave após o tratamento endovascular de FAVD. A observação e o monitoramento cuidadosos no pós-operatório permitem o diagnóstico precoce e o tratamento que aumenta as chances de um resultado melhor.

© 2014 Sociedade Brasileira de Anestesiologia. Publicado por Elsevier Editora Ltda. Este é um artigo Open Access sob uma licença CC BY-NC-ND (<http://creativecommons.org/licenses/by-nc-nd/4.0/>).

**Intraventricular hemorrhage after dural fistula embolization****Abstract**

*Background and objectives:* Dural arteriovenous fistulas are anomalous shunts between dural arterial and venous channels whose nidus is located between the dural leaflets. For those circumstances when invasive treatment is mandatory, endovascular techniques have grown to become the mainstay of practice, choice attributable to their reported safety and effectiveness. We describe the unique and rare case of a dural arteriovenous fistula treated by transarterial embolization and complicated by an intraventricular hemorrhage. We aim to emphasize some central aspects of the perioperative management of these patients in order to help improving the future approach of similar cases.

*Case report:* A 59-year-old woman with a previously diagnosed Cognard Type IV dural arteriovenous fistula presented for transarterial embolization, performed outside the operating room, under total intravenous anesthesia. The procedure underwent without complications and the intraoperative angiography revealed complete obliteration of the fistula. In the early postoperative period, the patient presented with clinical signs of raised intracranial pressure attributable to a later diagnosed intraventricular hemorrhage, which conditioned placement of a ventricular drain, admission to an intensive care unit, cerebral vasospasm and a prolonged hospital stay. Throughout the perioperative period, there were no changes in the cerebral brain oximetry. The patient was discharged without neurological sequelae.

*Conclusion:* Intraventricular hemorrhage may be a serious complication after the endovascular treatment of dural arteriovenous fistula. A close postoperative surveillance and monitoring allow an early diagnosis and treatment which increases the odds for an improved outcome.

© 2014 Sociedade Brasileira de Anestesiologia. Published by Elsevier Editora Ltda. This is an open access article under the CC BY-NC-ND license (<http://creativecommons.org/licenses/by-nc-nd/4.0/>).

**Introdução**

De 10% a 15% de todas as malformações vasculares são fistulas arteriovenosas durais (FAVD) que representam desvios anômalos entre os ramos arteriais e seios venosos durais, veias corticais ou meníngeas.<sup>1-4</sup> A depender de seu padrão de drenagem cortical, algumas FAVD pode apresentar um risco elevado de hemorragia e, portanto, devem ser imediatamente corrigidas.<sup>3</sup> Nos últimos 20 anos, as terapias endovasculares tornaram-se a base do tratamento para FAVD.<sup>3</sup> Contudo, essas terapias não são inócuas e os pacientes devem ser cuidadosa e continuamente monitorados para o aparecimento de complicações.

Relatamos o caso de um paciente que desenvolveu uma hemorragia intraventricular (HIV) e hidrocefalia aguda no pós-operatório de uma embolização de FAVD.

**Relato de caso**

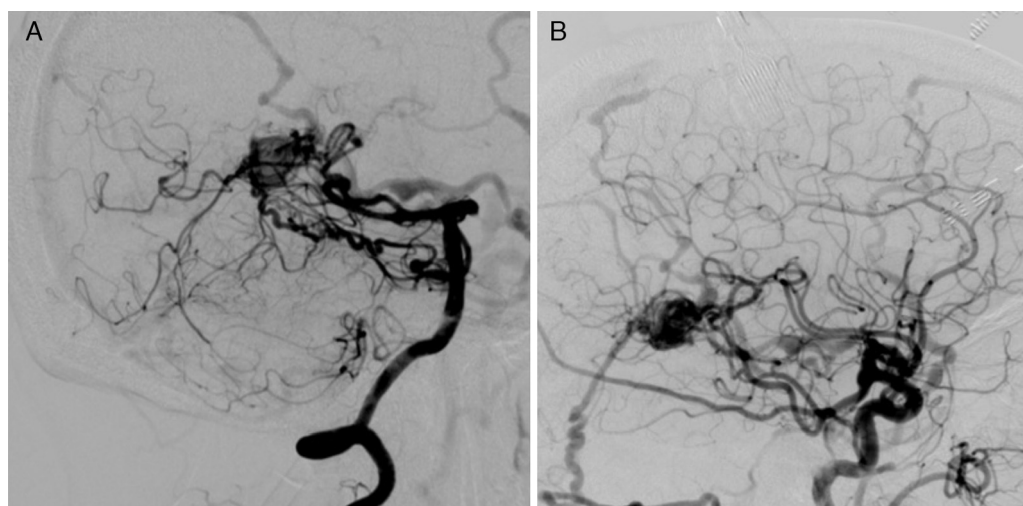
Paciente do sexo feminino, 59 anos, 86 kg, IMC 32 kg m<sup>-2</sup>, ASA III, com história de hipertensão arterial, hipotireoidismo e fibrilação atrial. Em novembro de 2013, a paciente foi

submetida a fechamento de apêndice atrial esquerdo, ficou em terapia antiplaquetária dupla com aspirina e clopidogrel por três meses após o procedimento.

Em março 2014, a paciente foi indicada para embolização transarterial (ETA) de uma FAVD localizada na tórcula e classificada de acordo com Cognard como tipo IV (fig. 1), depois de um procedimento endovascular anterior que não obteve obliteração completa.

Na avaliação pré-anestésica, a paciente não apresentava qualquer sinal neurológico de focalização. Estava em terapia regular com digoxina, atenolol, enalapril e ácido acetilsalicílico. Os dados laboratoriais e exames complementares estavam normais para a idade.

Na manhã do dia da intervenção, a paciente apresentou um Escore de Coma de Glasgow (GCS) de 15. Após um exame neurológico sumário que mais uma vez não revelou déficits, a paciente foi pré-medicada com midazolam (1 mg IV). A monitoração consistiu em eletrocardiograma (DII e V5), oximetria de pulso, dióxido de carbono expirado, pressão arterial invasiva, pressão venosa central, estimulador de nervo periférico, débito urinário, Índice Bispectral (BIS) (BIS™, Brain Function Monitoring System, Covidien, Boulder, EUA) e espectroscopia de infravermelho próximo (NIRS)



**Figura 1** FAVD torcular. Injeção da artéria vertebral direita (A) e artéria carótida direita (B) em uma vista lateral. As imagens mostram o suprimento arterial da fístula decorrente de ramos da artéria carótida externa, occipital e artérias meníngeas médias, bem como das artérias cerebral posterior e cerebelar superior. O paciente apresentou trombose de seio venoso como causa provável para o desenvolvimento de fístula. A FAVD torcular, com seu padrão de drenagem venosa cortical, foi classificada como Cognard Tipo IV.

(INVOS-4100, Cerebral Oximeter, Covidien, Mansfield, MA, EUA). Os valores basais da NIRS eram 62 (hemisfério direito) e 75 (hemisfério esquerdo).

Após a pré-oxigenação, a anestesia foi induzida com uma infusão alvo-controlada de propofol e remifentanil e rocurônio IV (*bolus* de  $0,6 \text{ mg kg}^{-1}$  seguido de perfusão). Após a inserção de uma máscara laríngea i-gel® de tamanho 4 para controle das vias aéreas, a paciente foi ventilada no modo controlado por volume ajustado para normocapnia, com uma mistura de 50% oxigênio e 50% ar e pressão expiratória final positiva de  $5 \text{ cm H}_2\text{O}$ .

Durante a manutenção da anestesia, perfusões foram ajustadas para manter o BIS entre 40-60 e sequência de quatro estímulos em 0/4 com contagem pós-tetânica positiva, como avaliado pelo estimulador de nervo periférico. As concentrações no sítio efetor variaram entre  $1,5\text{-}2,0 \mu\text{g mL}^{-1}$  para propofol e  $2,0\text{-}2,5 \mu\text{g mL}^{-1}$  para remifentanil. Rocurônio foi infundido a uma taxa de  $0,5 \text{ mg kg}^{-1} \text{ h}^{-1}$ .

O procedimento consistiu em ETA total de FAVD com etileno e álcool vinílico, formulado como Onyx®, e transcorreu sem incidentes isquêmicos ou hemorrágicos (fig. 2). Não houve outras complicações durante o procedimento, a paciente encontrava-se hemodinamicamente estável e os valores da NIRS não variaram mais de 5% em relação aos valores basais.

Paracetamol (1 g) e ondansetrona (4 mg) foram administrados por via IV para analgesia e profilaxia de náusea e vômito no pós-operatório, respectivamente. No fim da cirurgia, o bloqueio neuromuscular foi revertido com sugamadex. Quando a paciente estava completamente acordada, um novo exame neurológico foi feito sem constatar novos déficits. A paciente foi então transferida para a Sala de Recuperação Pós-Anestesia (SRPA) para monitoramento durante a noite.

Pouco tempo após a admissão, a paciente queixou-se de dor no local da punção femoral e foi medicada com 2 mg de metadona IV. Duas horas e meia depois, a paciente

desenvolveu hemicrania moderada à direita, acompanhada de hipertensão arterial sistêmica (pressão arterial sistólica máxima de 190 mmHg), dois episódios de vômitos e depressão do nível de consciência (GCS = 13,  $\text{O}_3\text{V}_4\text{M}_6$ ). *Bolus* repetidos de 5 mg de urapidil IV (30 mg totais) foram administrados para controlar a hipertensão aguda. Os valores da NIRS mantiveram-se em 62-64 (à direita) e 72-76 (à esquerda).

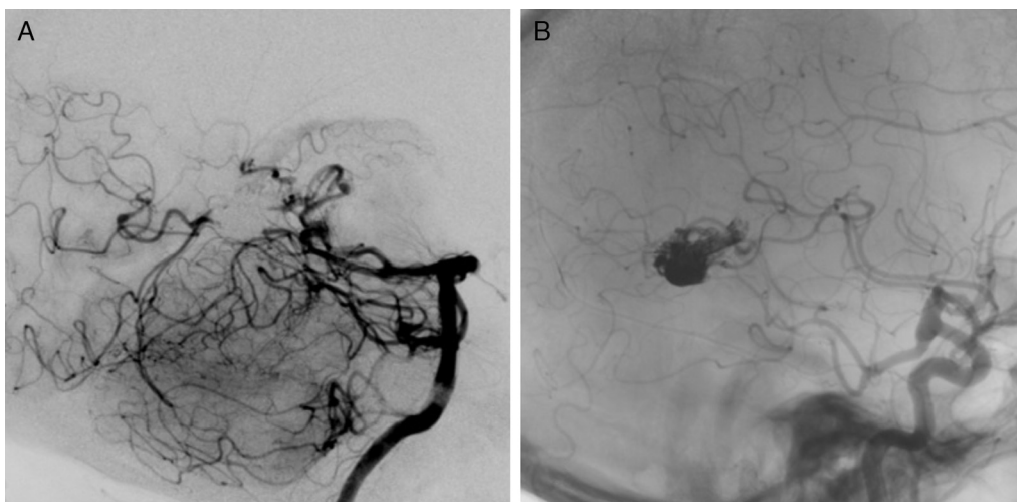
Uma tomografia computadorizada (TC) de urgência foi feita e revelou hidrocefalia aguda, hemorragia intraventricular e hemorragia subaracnoidea difusa (fig. 3A).

A paciente foi levada à sala de cirurgia de emergência, onde um sistema de drenagem ventricular foi colocado (fig. 3B) e, posteriormente, a paciente foi admitida em Unidade de Terapia Intensiva (UTI), sedada, intubada e ventilada. A extubação ocorreu nas primeiras 24 h após a admissão e a alta para a enfermaria geral ocorreu no terceiro dia.

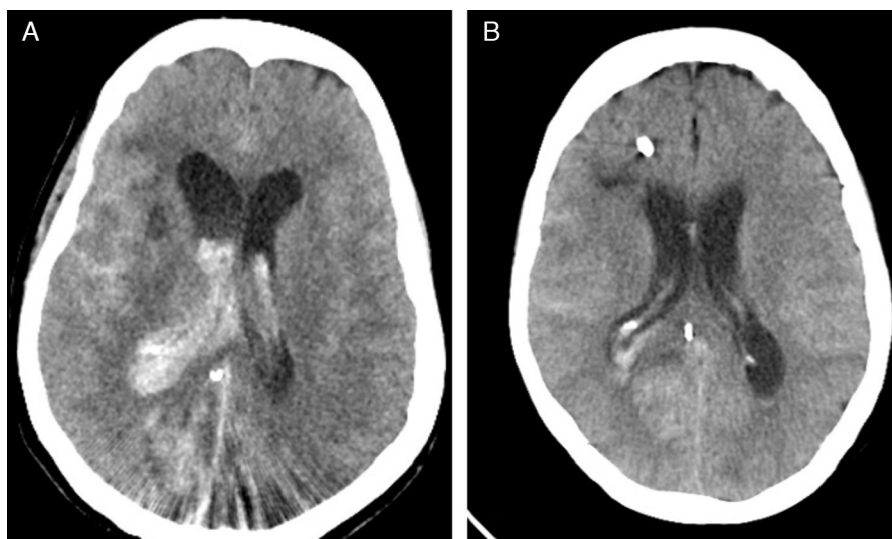
Nos dias seguintes, um vasoespasmio cerebral generalizado e assintomático foi diagnosticado por Doppler transcraniano (DTC), o qual respondeu lentamente à terapia com o agente bloqueador de canal de cálcio nimodipina. A TC de controle mostrou resolução da HIV, mas, devido à dilatação persistente do sistema ventricular, a paciente foi programada para inserção de *shunt* ventriculoperitoneal no 22º dia de pós-operatório. No período de convalescença dessa segunda cirurgia, considerando a estabilidade clínica e neurológica da paciente, bem como sua história de arritmia, a terapia antiplaquetária com aspirina foi reiniciada. Como não houve intercorrência durante a recuperação, a paciente recebeu alta hospitalar sem déficits neurológicos um mês após a embolização endovascular.

## Discussão

A FAVD pode ser uma grande fonte de morbidade neurológica e mortalidade, como resultado da ocorrência de eventos clínicos adversos como convulsões, hemorragia ou fenômeno



**Figura 2** Injeções da artéria vertebral direita (A) e carótida direita (B) (vista lateral), que mostram oclusão total da fístula com o agente Onyx®.



**Figura 3** Tomografia computadorizada pós-procedimento que mostra uma hemorragia intraventricular e hidrocefalia antes (A) e após (B) a drenagem.

de desvio.<sup>5</sup> A incidência dessas complicações é ainda maior para FAVD com drenagem venosa cortical,<sup>6</sup> como no caso de nossa paciente.

Ao longo dos últimos 20 anos, a cirurgia de FAVD tornou-se indicada apenas quando as terapias endovasculares falham ou não são praticáveis.<sup>3</sup> Na verdade, a embolização de FAVD com Onyx®, um agente embólico não adesivo composto por etileno e álcool vinílico dissolvido em dimetilsulfóxido, cresceu para se tornar uma das principais abordagens para FAVD, que está intimamente ligado às suas taxas notáveis de cura e de baixa morbidade.<sup>3,5,6</sup> De fato, não há muitas complicações relatadas após o uso dessas técnicas. Maimon et al. relataram taxa de morbidade de 6% (1/17 pacientes) relacionada a uma paralisia transitória do nervo troclear e, em um estudo retrospectivo, Rangel-Castilla et al. relataram taxa de complicação de 9,7% (7/72 pacientes), das quais apenas uma correspondia à hemorragia intraparenquimatosa.<sup>5,6</sup>

Após revisão sistemática da literatura internacional no banco de dados *PubMed*, não encontramos qualquer artigo que descrevesse a ocorrência de hemorragia intraventricular após embolização de FAVD, o que corrobora a relevância deste relato.

Os indivíduos medicados com o agente antiplaquetário clopidogrel exibem respostas muito variadas, que vão desde hipo- até hiperresponsividade. Quando os indivíduos são submetidos a procedimentos neurointervencionistas, a hiperresponsividade de clopidogrel parece estar associada com ao sangramento, mas as implicações clínicas definitivas desses dados ainda são avaliadas.<sup>7,8</sup> Embora não se saiba por quanto tempo essa “hiper” resposta pode durar, o fato de a nossa paciente ter interrompido o uso de clopidogrel mais de um mês antes do procedimento nos leva a crer que esse não foi o principal fator por trás da hemorragia intraventricular, mesmo que esse fator pudesse ter desempenhado um papel em sua etiologia.



A síndrome de hiperperfusão cerebral (SHC), definida como um aumento excessivo do fluxo sanguíneo cerebral (FSC) em uma área previamente hipoperfundida, mais sintomas neurológicos, é uma complicação potencialmente fatal. É causada por esgotamento dos mecanismos de autorregulação cerebral (teoria de Ruptura da Pressão de Perfusão Normal, NPPB)<sup>9</sup> e pode apresentar déficits neurológicos focais, dor de cabeça, confusão, convulsões ou hemorragia intracerebral.<sup>10</sup> Embora tenha sido amplamente divulgada após a endarterectomia de carótida (EAC)<sup>11,12</sup> e *stent*,<sup>13</sup>, parece ser menos comum após intervenções para malformações arteriovenosas (MAV).<sup>14</sup>

NIRS é uma tecnologia não invasiva e objetiva que monitora continuamente a saturação de oxigênio regional (rSO<sub>2</sub>). É um marcador preditivo precoce para alterações críticas de perfusão durante as intervenções endovasculares neurorradiológicas.<sup>15</sup> Tanto Pennekamp et al. quanto Ogasawara et al. relataram o uso dessa tecnologia como um meio de prever hiperperfusão cerebral, definida como um aumento  $\geq 100\%$  do FSC comparado com os valores basais, avaliada com TC de emissão de fóton único após EAC.<sup>11,12</sup> Embora não haja valores de corte de rSO<sub>2</sub> claramente definidos para hiperperfusão cerebral, esses autores relataram que um aumento tão pequeno quanto 3-5 pontos percentuais em relação aos valores basais pode detectar hiperperfusão cerebral pós-EAC com uma alta sensibilidade e especificidade (100% e 86,4%, respectivamente).<sup>11,12</sup> Ambos os parâmetros aumentam para 100%, com pontos de corte de variação de 10%.<sup>12</sup> Se as conclusões desses estudos podem ser extrapoladas para procedimentos neurointervencionistas ainda precisa ser estabelecido. Apesar da falta dessa evidência, a estabilidade dos valores da rSO<sub>2</sub> nos fez considerar fenômenos diferentes da SHC como a causa por trás dos sintomas da paciente.

A TC feita com urgência identificou tanto a hemorragia intraventricular quanto a hidrocefalia e nos deu um diagnóstico definitivo. O fato de o sangramento estar restrito ao sistema de drenagem ventricular confirmou nossos argumentos contra a SHC. Young et al.<sup>16</sup> mostraram que o aumento do FSC após a ressecção da MAV cerebral ocorre por todo o cérebro, e não apenas nas regiões que compartilham o fornecimento vascular com a malformação. Nesse caso, os valores da rSO<sub>2</sub> precisariam estar aumentados, e isso não aconteceu. A tecnologia de NIRS não reflete a saturação global de oxigênio.<sup>17</sup> Se a sonda for colocada na testa, como em nossa paciente, ela monitora principalmente o córtex cerebral frontal e parietal. Portanto, os territórios irrigados pelas artérias cerebrais anteriores e médias. Isso poderia explicar por que a rSO<sub>2</sub> não aumentou após a hemorragia intraventricular. Como os ramos arteriais que suprem a FAVD se originaram da circulação cerebral posterior, não podemos excluir que o monitor da NIRS pudesse estar relativamente "cego" para as alterações específicas da perfusão nesses territórios. Por outro lado, o fato de os valores da rSO<sub>2</sub> não terem diminuído também sugere que o aumento da pressão intracraniana (PIC), manifestado como vômitos, dor de cabeça e nível de consciência diminuído, foi compensado pela hipertensão arterial sistêmica e não levou a uma pressão mais baixa de perfusão cerebral.

O desenvolvimento de vasoespasmo, como resposta à ocorrência de hemorragia intraventricular e HAS, é um indicativo de que a reatividade vascular cerebral da paciente

permaneceu inalterada. Esse fato argumenta contra o principal princípio subjacente à teoria NPPB da SHC.<sup>9,18</sup>

Depois de analisar o caso com a equipe de radiologia, parece mais provável que a hemorragia foi provocada por uma de duas causas: iatrogenia relacionada a uma microperfuração ao recuperar o microcateter usado para canulação arterial ou hiperpressão dentro da FAVD após a oclusão de sua drenagem venosa, talvez secundária a um ramo arterial que pode ter permanecido inadvertidamente aberto.

Como mencionado anteriormente, a popularidade das técnicas endovasculares aumentou, em parte devido ao seu alto perfil de segurança. No entanto, quando ocorrem eventos anormais, eles podem ser graves e adicionar morbidade, como podemos deduzir pela evolução clínica prolongada de nosso paciente. Isso confirma que, no período pós-operatório imediato após embolização de MAV, os indivíduos têm risco maior de complicações neurológicas.

Como podemos melhorar ainda mais o resultado neurológico desses pacientes? Em nossa opinião, isso pode ser feito mediante o estabelecimento de padrões mais elevados de cuidados. A admissão em unidade na qual um acompanhamento rigoroso pode ser feito por uma equipe médica e de enfermagem devidamente treinadas é crucial. Ao contrário da embolização rotineira de aneurisma não rompido,<sup>19</sup> as complicações após o tratamento endovascular de FAVD podem aparecer várias horas após o procedimento. Por essa razão e para garantir uma melhor vigilância da função cerebral, acreditamos que esses pacientes devem passar a noite em unidades de alta dependência, como a SRPA em nosso hospital.

Um exame clínico contínuo e detalhado pode rapidamente detectar um novo déficit neurológico, um nível reduzido de consciência ou uma alteração do GCS, o que permite um pronto diagnóstico ou intervenção terapêutica que pode resultar em um melhor prognóstico.<sup>20</sup> Em alguns casos, os neuromonitores como NIRS e DTC são capazes de detectar distúrbios cerebrais, mesmo antes de os sintomas se tornarem evidentes, e identificar indivíduos em risco de isquemia<sup>21</sup> ou hiperperfusão<sup>22</sup> após técnicas neurovasculares. Em nosso caso, os sintomas neurológicos eram a chave. A NIRS nos ajudou a orientar o diagnóstico e o DTC detectou um vasoespasmo tardio e assintomático.

Não menos importante é o monitoramento dos sinais vitais do paciente, principalmente da pressão arterial. Embora não tenhamos encontrado dados focados especificamente em FAVD, Basali et al. relataram em seu estudo retrospectivo que o aumento da pressão arterial no pós-operatório é um correlato de hemorragia intracerebral após craniotomia.<sup>23</sup> Por outro lado, o tratamento agressivo da hipertensão diminui o risco de hiperperfusão e hemorragia intracerebral após *stent* de artéria carótida.<sup>13</sup> Em nossa opinião, esse tratamento também é válido após embolização de FAVD e, assim, o controle da hipertensão foi uma preocupação comum a todos os elementos envolvidos em nosso caso. Contudo, pensamos que a hipertensão desenvolvida por nossa paciente, mais do que um fator de contribuição para a hemorragia, foi uma manifestação secundária da elevação da PIC.

Após a hemorragia intraventricular, é comum aos pacientes apresentarem quadro clínico de hidrocefalia obstrutiva, como depressão do nível de consciência e vômito, sintomas

que nossa paciente apresentou. Embora haja relatos de hidrocefalia tardia e transitória que se resolve espontaneamente, quando o curso clínico é agudo, como em nosso caso, a drenagem do líquido cefalorraquidiano deve ser feita prontamente.<sup>24</sup>

Quando na enfermaria geral ou após a alta hospitalar, é importante manter uma estreita vigilância desses indivíduos. Isso é verdade porque as MAVs ou fístulas não ocluídas com drenagem cortical retrógrada, como a que apresentamos aqui, têm risco elevado de ressangramento precoce. Quando isso acontece, as consequências são mais devastadoras do que em um primeiro episódio.<sup>4</sup>

Em resumo, uma hemorragia intraventricular pode ser uma complicação grave após o tratamento endovascular de FAVD. A observação e o monitoramento no pós-operatório permitiram um diagnóstico e tratamento precoces e, conseqüentemente, um melhor resultado.

## Conflitos de interesse

Os autores declaram não haver conflitos de interesse.

## Agradecimentos

Ao Dr. Robert D. Ecker por fornecer o artigo "Hyperperfusion syndrome after stent/coiling of a ruptured carotid bifurcation aneurysm" (referência nº 10).

## Referências

- Ghobrial GM, Marchan E, Nair AK, et al. Dural arteriovenous fistulas: a review of the literature and a presentation of a single institution's experience. *World Neurosurg.* 2013;80:94–102.
- Natarajan SK, Ghodke B, Kim LJ, et al. Multimodality treatment of intracranial dural arteriovenous fistulas in the onyx era: a single center experience. *World Neurosurg.* 2010;73:365–79.
- Gandhi D, Chen J, Pearl M, et al. Intracranial dural arteriovenous fistulas: classification, imaging findings, and treatment. *Am J Neuroradiol.* 2012;33:1007–13.
- Duffau H, Lopes M, Janosevic V, et al. Early rebleeding from intracranial dural arteriovenous fistulas: report of 20 cases and review of the literature. *J Neurosurg.* 1999;90:78–84.
- Maimon S, Nossek E, Strauss I, et al. Transarterial treatment with onyx of intracranial dural arteriovenous fistula with cortical drainage in 17 patients. *Am J Neuroradiol.* 2011;32:2180–4.
- Rangel-Castilla L, Barber SM, Klucznik R, et al. Mid and long term outcomes of dural arteriovenous fistula endovascular management with Onyx. Experience of a single tertiary center. *J Neurointerv Surg.* 2014:607–13.
- Serebruany VL, Steinhubl SR, Berger PB, et al. Variability in platelet responsiveness to clopidogrel among 544 individuals. *J Am Coll Cardiol.* 2005;45:246–51.
- Goh C, Churilov L, Mitchell P, et al. Clopidogrel hyper-response and bleeding risk in neurointerventional procedures. *Am J Neuroradiol.* 2013;34:721–6.
- Spetzler RF, Wilson CB, Weinstein P, et al. Normal perfusion pressure breakthrough theory. *Clin Neurosurg.* 1978;25:651–72.
- Ecker RD, Murray RD, Seder DB. Hyperperfusion syndrome after stent/coiling of a ruptured carotid bifurcation aneurysm. *Neurocrit Care.* 2013;18:54–8.
- Pennekamp CWA, Immink RV, Ruijter HM, et al. Near-infrared spectroscopy can predict the onset of cerebral hyperperfusion syndrome after carotid endarterectomy. *Cerebrovasc Dis.* 2012;34:314–21.
- Ogasawara K, Konno H, Yukawa H, et al. Transcranial regional cerebral oxygen saturation monitoring during carotid endarterectomy as a predictor of postoperative hyperperfusion. *Neurosurgery.* 2003;53:309–15.
- Abou-Chebl A, Yadav JS, Reginelli JP, et al. Intracranial hemorrhage and hyperperfusion syndrome following carotid artery stenting: risk factors, prevention, and treatment. *J Am Coll Cardiol.* 2004;43:1596–601.
- Picard L, Da Costa E, Anxionnat R, et al. Acute spontaneous hemorrhage after embolization of brain arteriovenous malformation with N-butyl cyanoacrylate. *J Neuroradiol.* 2001;28:147–65.
- Rummel C, Zubler C, Schroth G, et al. Monitoring cerebral oxygenation during balloon occlusion with multichannel NIRS. *J Cereb Blood Flow Metab.* 2014;34:347–56.
- Young WL, Kader A, Ornstein E, et al. Cerebral hyperemia after arteriovenous malformation resection is related to "breakthrough" complications but not to feeding artery pressure. The Columbia University Arteriovenous Malformation Study Project. *Neurosurgery.* 1996;38:1085–93.
- Ghosh A, Elwell C, Smith M. Cerebral near-infrared spectroscopy in adults: a work in progress. *Anesth Analg.* 2012;115:1373–83.
- Alexander MD, Connolly ES, Meyers PM. Revisiting normal perfusion pressure breakthrough in light of hemorrhage induced vasospasm. *World J Radiol.* 2010;2:230–2.
- Burrows AM, Rabinstein AA, Cloft HJ, et al. Are routine intensive care admissions needed after endovascular treatment of unruptured aneurysms? *Am J Neuroradiol.* 2013;34:2199–201.
- Fabregas N, Bruder N. Recovery and neurological evaluation. *Best Pract Res Clin Anaesthesiol.* 2007;21:431–47.
- Marshall SA, Nyquist P, Ziai WC. The role of transcranial Doppler ultrasonography in the diagnosis and management of vasospasm after aneurysmal subarachnoid hemorrhage. *Neurosurg Clin N Am.* 2010;21:291–303.
- Pennekamp CW, Moll FL, De Borst GJ. Role of transcranial Doppler in cerebral hyperperfusion syndrome. *J Cardiovasc Surg (Torino).* 2012;53:765–71.
- Basali A, Mascha EJ, Kalfas I. Relation between perioperative hypertension and intracranial hemorrhage after craniotomy. *Anesthesiology.* 2000;93:48–54.
- Luis EA, Vellimana AK, Ray WZ, et al. Transient obstructive hydrocephalus due to intraventricular hemorrhage: a case report and review of literature. *J Clin Neurol.* 2013;9:192–5.