



REVISTA BRASILEIRA DE ANESTESIOLOGIA

Official Publication of the Brazilian Society of Anesthesiology
www.sba.com.br



ARTIGO CIENTÍFICO

Eficácia do videolaringoscópio C-MAC no manejo de intubações malsucedidas inesperadas

Alper Kilicaslan*, Ahmet Topal, Aybars Tavlan, Atila Erol e Seref Otelcioglu

Departamento de Anaestesiologia, Faculdade de Medicina Meram, Necmettin Erbakan University, Konya, Turquia

Recebido em 2 de dezembro de 2012; aceito em 20 de março de 2013

PALAVRAS-CHAVE

Manejo das vias aéreas;
Laringoscopia;
Intubação difícil

Resumo

Justificativa e objetivos: O objetivo deste estudo foi fazer uma revisão das experiências de um departamento de anestesiologia em relação ao uso do videolaringoscópio C-MAC em tentativas malsucedidas de intubação.

Métodos: Analisamos os dados de 42 pacientes, cujas tentativas de intubação com o uso de laringoscopia direta (Macintosh) tinham falhado e nos quais o videolaringoscópio C-MAC foi usado como o dispositivo de resgate primário. A taxa de sucesso do C-MAC em intubação foi avaliada e a visão da laringe em ambos os dispositivos foi comparada.

Resultados: Com o laringoscópio Macintosh, o escore de Cormack e Lehane foi 3 em 41 pacientes e 4 em um paciente e com o C-MAC, foi 1 em 27 pacientes, 2 em 14 pacientes e 3 em um paciente. Intubação traqueal com C-MAC foi bem-sucedida em 36 pacientes (86%) na primeira tentativa e em seis pacientes (14%) na segunda tentativa. Nenhuma complicação foi observada, além de pequena lesão (sangue na lâmina) em oito pacientes (19%).

Conclusão: Esses dados fornecem evidência para a eficácia clínica do videolaringoscópio C-MAC no manejo de intubações malsucedidas inesperadas em assistência rotineira de anestesia. O videolaringoscópio C-MAC é eficiente e seguro como dispositivo de resgate primário em intubações malsucedidas inesperadas.

© 2013 Sociedade Brasileira de Anestesiologia. Publicado por Elsevier Editora Ltda. Todos os direitos reservados.

Introdução

Dois recursos que um anestesiológico deve ter são avaliação precisa e controle eficiente das vias aéreas. Apesar dos

avanços estratégicos na previsão de via aérea difícil, a eficácia dos exames pré-operatórios de rotina ainda é limitada.

Laringoscopia difícil inesperada e intubação traqueal malsucedida estão entre as principais causas de morbidade e mortalidade associadas à anestesia^{1,2}. Além das baixas taxas de sucesso das tentativas múltiplas de intubação, podem ocorrer complicações, como trauma das vias aéreas, hipóxia, taquicardia, aumento da pressão arterial, intracraniana e intraocular, aspiração e parada cardíaca³. A Sociedade Americana de Anestesiologistas (ASA) limitou o

DOI do artigo original:

<http://dx.doi.org/10.1016/j.bjane.2013.03.001>

* Autor para correspondência.

E-mail: dralperkilicaslan@gmail.com (A. Kilicaslan).

uso repetido da mesma técnica para evitar complicações em via aérea difícil e recomenda o uso de técnicas opcionais⁴. Os videolaringoscópios representam uma potencial solução que permite uma melhor imagem da laringe quando os laringoscópios convencionais falham⁵.

O videolaringoscópio C-MAC[®] (Karl Storz, Tuttlingen, Alemanha) tem o padrão Macintosh de desenho de lâminas, com uma fonte de luz externa e microcâmera digital no terço distal da lâmina que se estende a um monitor de vídeo⁶. Ao contrário dos videolaringoscópios com lâminas anguladas agudas, é possível ver a glote de duas maneiras: a primeira é a visão direta da glote a olho nu e a segunda é a visão indireta a partir do monitor com a ajuda de uma microcâmera na ponta das lâminas.

Estudos mostraram que a visão limitada da laringe melhorou com o C-MAC após laringoscopia direta^{6,7}. Aplicações bem-sucedidas de um C-MAC em laringoscopias difíceis previstas também foram relatadas⁸. No entanto, não há conhecimento suficiente sobre a eficácia do C-MAC e as potenciais complicações em situações de emergência durante as práticas clínicas cotidianas, como intubação malsucedida inesperada.

Um C-MAC é usado em nosso departamento como principal dispositivo de emergência para vias aéreas em casos de intubação malsucedida inesperada e os casos são registrados em um formulário padronizado. O objetivo desta revisão retrospectiva foi avaliar a utilidade de um C-MAC usado após tentativas malsucedidas de intubação com laringoscópio Macintosh convencional.

Métodos

Cenário

Este estudo analisa os dados registrados em prontuários de pacientes com via aérea difícil, submetidos a intubação traqueal sob anestesia geral em sala de operação. Em nossas práticas, usamos C-MAC, sempre que adequado, quanto a primeira tentativa de laringoscopia convencional revela uma intubação difícil e fornecemos ventilação suficiente via máscara. No entanto, um C-MAC não é usado em todos os casos de laringoscopia difícil, pois algumas de nossas 24 salas de operação estão localizadas em diferentes blocos e temos apenas um videolaringoscópio (C-MAC), com lâmina nº 3, em nosso departamento. Além disso, ainda não há um conhecimento completo sobre como usar a recém-adquirido C-MAC em nosso departamento. Por isso, alguns anestesiológicos não usam o C-MAC – ou porque não está disponível ou porque não estão treinados. Em casos de laringoscopia difícil, um estilete semirrígido é usado para guiar o tubo endotraqueal. O C-MAC é usado por anestesiológicos com formação prévia e mais de 20 experiências de uso clínico, sempre que possível.

Em nosso departamento, as informações sobre casos de intubação malsucedida inesperada, as técnicas aplicadas e os resultados são registrados em um formulário padronizado. Esse formulário inclui as seguintes informações: características do paciente (incluindo idade, sexo, estado ASA), técnica de anestesia, ventilação difícil via máscara, dispositivos usados para intubação, pessoas que fizeram a intubação, número de tentativas de intubação, uso

de estilete, manipulações externas da laringe, sucesso e complicações da intubação.

As melhores visualizações da laringe obtidas em tentativas consecutivas foram registradas como graus da escala de Cormack e Lehane (CL)⁹. Uma única tentativa foi definida como a inserção do tubo endotraqueal na orofaringe. Retração do tubo ou intubação esofágica não intencional foi definida como “fracasso”. O preenchimento dos formulários de intubação malsucedida inesperada é feito de acordo com a decisão clínica do especialista em anestesiologia.

Desenho do estudo

Após a aprovação do conselho de revisão institucional, os registros dos formulários de avaliação de vias aéreas difíceis de pacientes submetidos à anestesia geral, entre abril de 2011 e 2012, foram analisados. As informações sobre os casos nos quais o videolaringoscópio C-MAC foi usado após uma tentativa malsucedida de intubação orotraqueal com um laringoscópio Macintosh convencional (Heine Instruments, Alemanha) foram analisadas.

A partir desses registros, os pacientes com mais de 18 anos, que não tinham história de intubação ou de via aérea difícil, apresentaram um escore de Mallampati ≤ 2 e exame normal das vias aéreas, mas os que apresentaram uma tentativa de intubação malsucedida após a indução da anestesia foram especificados. Foram excluídos do estudo cirurgias de emergência, casos obstétricos e casos nos quais a laringoscopia direta foi usada simultaneamente com um C-MAC por diferentes especialistas em anestesiologia.

Desfechos

O desfecho primário foi o sucesso da intubação com C-MAC em laringoscopia direta e os casos de intubação difícil inesperada. O desfecho secundário foram as visualizações pela classificação de Cormack-Lehane por meio de laringoscopia direta e C-MAC.

Análise estatística

A análise estatística foi feita com a versão 16.0 do programa SPSS para Windows (SPSS Inc., Chicago, IL). O teste de Wilcoxon para diferença pareada foi usado para comparar os dados obtidos do mesmo paciente com o uso de dois dispositivos diferentes. Os dados numéricos normalmente distribuídos foram expressos como média, desvio padrão e variação (mínima-máxima). As variáveis categóricas foram expressas como números e percentagens. A significância estatística foi estabelecida em $p < 0,05$.

Resultados

Durante o período de estudo em nosso departamento, intubação endotraqueal foi feita em 5.774 pacientes, cujos exames pré-operatórios das vias aéreas estavam normais. As tentativas de intubação traqueal com o laringoscópio Macintosh falharam em 53 pacientes (0,91%) e um laringoscópio C-MAC foi usado como principal dispositivo para uso em emergência. Desses pacientes, 11 foram excluídos do

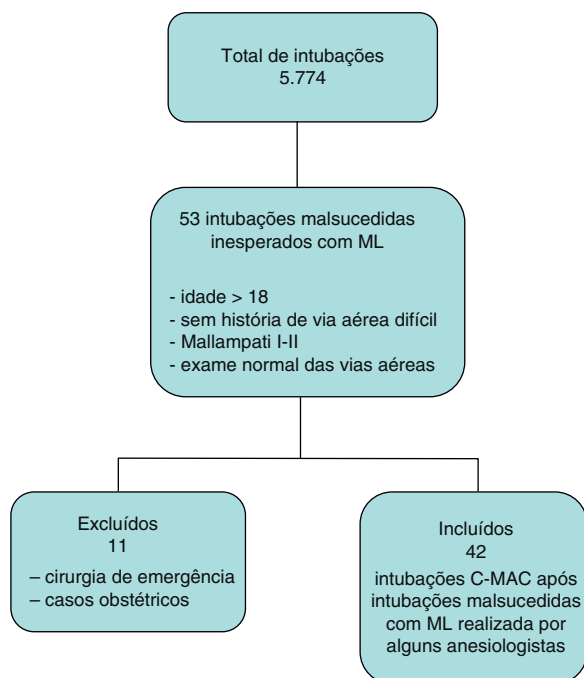


Figura 1 Fluxograma da seleção e inclusão dos pacientes.

estudo porque não atendiam aos critérios de inclusão ou porque o especialista em anestesiologia não tinha experiência suficiente com o uso do C-MAC (fig. 1).

As características demográficas e clínicas dos pacientes estão apresentadas na [tabela 1](#). Após a indução da anestesia, os pulmões de todos os pacientes podiam ser ventilados com dispositivo bolsa-máscara e não houve dessaturação.

Os resultados de laringoscopia direta usando um laringoscópio Macintosh revelaram grau 3 na escala de CL em 41 pacientes (97,6%) e grau 4 em um paciente (2,4%); enquanto

Tabela 1 Características dos pacientes. Dados expressos como média (DP) [variação] ou porcentagem e números

Número de pacientes	42
Gênero (masculino/feminino)	26 (62)/16 (38)
Idade (anos)	45,9 (12,5 [24-67])
Peso (kg)	82,1 (12,6 [50-118])
Altura (cm)	171,1 (8[154-188])
IMC (kg m ⁻¹)	28,1 (7,9[19,1-42,2])
Estado ASA (I/II/III)	16/14/12
Classe/Mallampati (I/II)	7 (17)/35 (83)
Distância tireomentoniana (mm)	72 (8,5[65-105])
Abertura oral (mm)	39,8 (5,4[28-52])
Tipo de relaxante muscular (n)	
Rocurônio	28 (67)
Atracúrio	14 (33)
Tipo de cirurgia (n)	
Cardíaca	9 (21,4)
Geral	18 (42,8)
Urológica	6 (14,3)
Ortopédica	3 (7,1)
Otorrinolaringológica	6 (14,3)

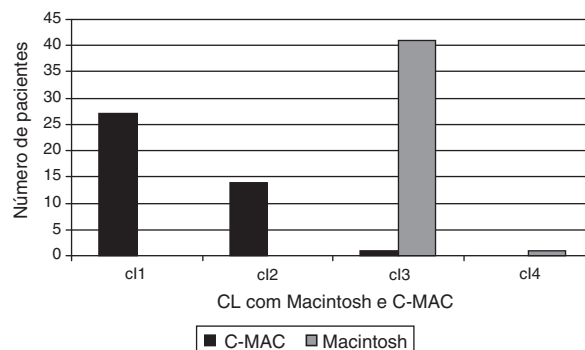


Figura 2 Comparação da visualização da glote (graus de Cormack e Lehane) com o uso do laringoscópio Macintosh e do videolaringoscópio C-MAC.

com o videolaringoscópio C-MAC, o grau na escala de CL foi 1 em 27 pacientes (64%), 2 em 14 pacientes (33%) e 3 em um paciente (3%).

Quando o C-MAC foi usado após o Macintosh (fig. 2), 41 visualizações da laringe (97,6%) melhoraram. As visualizações em 14 pacientes (33%) melhoraram 1 grau na classificação de CL, enquanto melhoraram 2 graus em 27 pacientes (64%) ($p < 0,001$). As visualizações da laringe obtiveram grau 1 em 27 pacientes (64%), Grau 2 em 14 pacientes (33%) e Grau 3 em um paciente (3%). Embora o C-MAC não tenha melhorado a visualização da laringe em um paciente, a intubação foi bem-sucedida na segunda tentativa com uso do C-MAC.

As intubações traqueais foram bem-sucedidas em todos os pacientes (100%, $n = 42$) quando C-MAC foi usado após intubações malsucedidas com lâminas Macintosh. Os tubos foram colocados na primeira tentativa em 36 pacientes (86%) e em seis pacientes (14%) na segunda tentativa quando o C-MAC foi usado. Embora estiletes tenham sido usados em todos os pacientes durante a laringoscopia direta, seu uso foi necessário em seis pacientes (17%) durante a videolaringoscopia. Manipulação externa da laringe foi feita em todos os pacientes durante a laringoscopia direta, mas apenas em seis pacientes (17%) durante a segunda tentativa com o C-MAC.

Nenhuma das cirurgias dos pacientes foi adiada. Não foram observadas complicações além de pequena lesão (sangue na lâmina) em oito pacientes (19%).

Discussão

De acordo com os resultados deste estudo, no qual as experiências de nosso instituto foram revistas, a videolaringoscopia com C-MAC melhora a visualização da glote e aumenta a taxa de sucesso da intubação traqueal em casos de intubação difícil inesperada com laringoscopias diretas convencionais. Nesse ambiente de tratamento clínico de rotina, a porcentagem total de sucesso em intubação foi de 100%, com 86% dos pacientes intubados na primeira tentativa, sem grandes complicações em pacientes com intubações malsucedidas imprevisíveis.

A melhoria na visualização da laringe e na taxa de sucesso da intubação observada neste estudo é semelhante à de estudos anteriores nos quais um C-MAC foi usado^{6,8}. Piepho

et al. usaram um laringoscópio C-MAC em 52 pacientes com grau de CL 3 ou 4 em visualizações de laringe inesperadas através de laringoscópio Macintosh. Nesse estudo, a visualização da laringe foi melhor em 49 pacientes (94%) com o uso de C-MAC e intubações bem-sucedidas em todos eles⁷. Em outro estudo randômico e controlado, com uma população com via aérea difícil prevista, Aziz et al. relataram que a taxa de sucesso de intubação com C-MAC na primeira tentativa (138/149, 93%) foi mais elevada em comparação com a de laringoscopia direta (124/147, 84%)⁸. Em estudo conduzido por Byhahn et al., no qual via aérea difícil simulada foi estabelecida com o uso de colares cervicais rígidos, as intubações traqueais bem-sucedidas foram feitas com o uso de C-MAC em 88% (38/43) dos pacientes¹⁰.

Estudos anteriores mostraram que videolaringoscópios como o McGrath¹¹ ou o GlideScope,¹² que têm lâminas mais curvadas do que o Macintosh convencional, melhoraram a visualização da glote e aumentaram as taxas de sucesso de intubação. Em um estudo que avaliou videolaringoscópios McGrath Série 5, tentativas malsucedidas foram relatadas em 5% dos pacientes¹³. Em outro estudo, embora uma boa visualização da laringe tenha sido estabelecida com o Glidescope, 6% dos pacientes não puderam ser intubados¹⁴. Quando a curvatura da lâmina é aumentada para melhorar a visualização, a ponta do tubo endotraqueal, que precisa ser direcionada em um ângulo mais inclinado para a laringe, toca a parede anterior da traqueia, impedindo-a de ir mais abaixo¹⁵. Além de ser muito semelhante à lâmina Macintosh, a lâmina do C-MAC é mais fina e a região que pode tocar os incisivos foi reduzida, o que permitiu, assim, mais espaço para levantar a epiglote com uma manobra de manivela⁹. Por causa de suas características físicas e formais, o problema de não poder avançar o tubo em casos de laringoscopia difícil ocorre menos com o uso de uma lâmina do C-MAC, comparada às lâminas com ângulos mais inclinados. De acordo com os achados do estudo, C-MAC apresenta uma taxa maior de sucesso em intubação e melhora a visualização da laringe.

Os estiletes usados em casos de via aérea difícil podem causar complicações graves, como perfuração palatal, traqueal ou faríngea. Os dados do presente estudo mostram que a necessidade de uso de estiletes foi significativamente reduzida com o C-MAC e que não houve complicações, além de pequeno sangramento.

Este estudo apresenta algumas limitações. Primeiro, o estudo foi retrospectivo e, portanto, os anestésicos e relaxantes musculares não puderam ser padronizados. Porém, as circunstâncias individuais podem ser igualmente avaliadas porque as laringoscopias foram feitas pelos mesmos anestesiológos experientes no mesmo paciente, usando lâminas tanto do Macintosh quanto do C-MAC. Segundo, as taxas de intubação malsucedida não refletem totalmente a prática normal, porque C-MAC foi usado como um dispositivo secundário para vias aéreas sem tentar a intubação em determinado número de pacientes nos quais as visualizações da laringe não eram boas com o Macintosh.

Em resumo, o videolaringoscópio C-MAC é seguro e eficaz como dispositivo primário de resgate em intubações malsucedidas inesperadas. Esses dados fornecem

evidência da eficácia clínica da videolaringoscopia no manejo de intubações malsucedidas inesperadas em cuidados de anestesia de rotina.

Conflitos de interesse

Os autores declaram não haver conflitos de interesse.

Bibliografia

1. Caplan RA, Posner KL, Ward RJ, Cheney FW. Adverse respiratory events in anesthesia: a closed claims analysis. *Anesthesiology*. 1990;72:828-33.
2. Mort TC. Emergency tracheal intubation: complications associated with repeated laryngoscopic attempts. *Anesth Analg*. 2004;99:607-13.
3. Cook TM, Woodall N, Frerk C, Fourth National Audit Project. Major complications of airway management in the UK: results of the Fourth National Audit Project of the Royal College of Anaesthetists and the Difficult Airway Society. Part 1: Anaesthesia. *Br J Anaesth*. 2011;106:617-31.
4. A report by the ASA Task Force on Management of the Difficult Airway. Practice guidelines for management of the difficult airway. *Anesthesiology*. 2003;98:1269-77.
5. Stroumpoulis K, Pagoulidou A, Violari M, et al. Videolaryngoscopy in the management of the difficult airway: a comparison with the Macintosh blade. *Eur J Anaesth*. 2009;26:218-22.
6. Cavus E, Kieckhafer J, Doerges V, Moeller T, Thee C, Wagner K. The C-MAC videolaryngoscope: first experiences with a new device for videolaryngoscopy-guided intubation. *Anesth Analg*. 2010;110:473-7.
7. Piepho T, Fortmueller K, Heid FM, Schmidtman I, Werner C, Noppens RR. Performance of the C-MAC videolaryngoscope in patients after a limited glottic view using Macintosh laryngoscopy. *Anaesthesia*. 2011;66:1101-5.
8. Aziz MF, Dillman D, Fu R, Brambrink AM. Comparative effectiveness of the C-MAC® videolaryngoscope versus direct laryngoscopy in the setting of the predicted difficult airway. *Anesthesiology*. 2012;116:1-8.
9. Cormack RS, Lehane J. Difficult tracheal intubation in obstetrics. *Anaesthesia*. 1984;39:1105-8.
10. Byhahn C, Iber T, Zacharowski K, et al. Tracheal intubation using the mobile C-MAC videolaryngoscope or direct laryngoscopy for patients with a simulated difficult airway. *Minerva Anestesiologica*. 2010;76:577-83.
11. Shippey B, Ray D, McKeown D. Case series: the McGrath videolaryngoscope – an initial clinical evaluation. *Can J Anaesth*. 2007;54:307-13.
12. Cooper RM, Pacey JA, Bishop MJ, McCluskey SA. Early clinical experience with a new videolaryngoscope (GlideScope) in 728 patients. *Can J Anaesth*. 2005;52:191-8.
13. Noppens RR, Mobus S, Heid F, Schmidtman I, Werner C, Piepho T. Evaluation of the McGrath Series 5 videolaryngoscope after failed direct laryngoscopy. *Anaesthesia*. 2010;65:716-20.
14. Rai MR, Dering A, Verghese C. The Glidescope system: a clinical assessment of performance. *Anaesthesia*. 2005;60:60-4.
15. Maassen R, Lee R, Hermans B, Marcus M, van Zundert A. A comparison of three videolaryngoscopes: the Macintosh laryngoscope blade reduces, but does not replace, routine stylet use for intubation in morbidly obese patients. *Anesth Analg*. 2009;109:1560-5.