

Derivação arterial extra-anatômica no segmento aorto-iliaco: experiência de 15 anos

Extra-anatomical arterial bypass of the aortoiliac segment: 15-year experience

Airton Delduque Frankini¹, Eduardo Lichtenfels², Angelo Frankini³, Tiago Frankini⁴

Resumo

Contexto: As derivações extra-anatômicas, sendo procedimentos cirúrgicos alternativos à cirurgia clássica, têm como principal objetivo simplificar um procedimento de grande porte como a restauração aorto-femoral.

Objetivos: Analisar os resultados a longo prazo das derivações extra-anatômicas no segmento aorto-iliaco.

Métodos: Estudo longitudinal retrospectivo envolvendo 79 derivações extra-anatômicas no segmento aorto-iliaco, realizadas em 75 pacientes, no período de dezembro de 1991 a dezembro de 2006.

Resultados: Média de idade foi 64,2 anos, com predominância pelo gênero masculino (64%). A isquemia crítica foi a responsável pela maioria das indicações cirúrgicas (86,1%) e a derivação iliaco-femoral cruzada representou 41,8% dos casos. Em cinco anos, as taxas de mortalidade geral, perviidade e salvamento do membro foram, respectivamente, de 28%; 70,3% e 67,6% em cinco anos.

Conclusões: As derivações extra-anatômicas devem permanecer como cirurgias alternativas, pois apresentam taxas de perviidade inferiores aos procedimentos que seguem as vias anatômicas naturais além de morbimortalidade considerável. Entretanto, são procedimentos importantes nos casos em que a limitação de ordem clínica ou de natureza local torna difícil ou impede a revascularização por via anatômica. As derivações cruzadas apresentaram perviidade superior às derivações axilo-femorais e as iliaco-femorais cruzadas revelaram a maior perviidade entre todas (77,3% em cinco anos).

Palavras-chave: Cirurgia, aorta abdominal, prótese vascular, amputação, mortalidade.

Introdução

As derivações extra-anatômicas consistem em procedimentos cirúrgicos realizados em via que não corresponde à anatomia natural. O principal objetivo da

Abstract

Background: Extra-anatomical bypass, which is an alternative procedure to classical surgery, aims at simplifying a complex procedure such as aortoiliac reconstruction.

Objectives: To analyze long-term outcomes of extra-anatomical bypass of the aortoiliac segment.

Methods: Longitudinal retrospective study including 79 extra-anatomical bypasses of the aortoiliac segment, performed in 75 patients between December 1991 and December 2006.

Results: Mean age was 64.2 years, and male gender was predominant (64%). Critical ischemia accounted for most indications for surgery (86.1%); crossover iliofemoral bypass represented 41.8% of all procedures. Mortality, patency and limb salvage rates were 28, 70.3 and 67.6%, respectively, at five years.

Conclusions: Extra-anatomical bypasses should remain as alternative procedures because of their lower patency rates in comparison to anatomic procedures and considerable morbidity and mortality rates. However, they are important procedures when anatomic revascularization cannot be accomplished due to clinical and local limitations. Crossover bypasses demonstrated better patency rates than axillofemoral bypasses, and crossover iliofemoral bypasses showed the best patency rates of all (77.3% at five years).

Keywords: Surgery, abdominal aorta, blood vessel prosthesis, amputation, mortality.

derivação extra-anatômica é simplificar um procedimento cirúrgico de grande porte, como é o caso da restauração aorto-femoral, permitindo que um maior número de pacientes seja revascularizado¹⁻¹².

1. Doutor. Professor adjunto, Disciplina de Angiologia e Cirurgia Vascular, Fundação Faculdade Federal de Ciências Médicas de Porto Alegre (FFFCMPA), Porto Alegre, RS. Cirurgião vascular e endovascular, Irmandade Santa Casa de Misericórdia de Porto Alegre (ISCMPA), Porto Alegre, RS. Membro titular, SBACV.
2. Cirurgião vascular, ISCMPA e Hospital Moinhos de Vento (HMV), Porto Alegre, RS. Pós-Graduando, Programa de Patologia, FFFCMPA, Porto Alegre, RS.
3. Médico residente de Cirurgia Geral, FFFCMPA, Porto Alegre, RS.
4. Acadêmico de Medicina, FFFCMPA, Porto Alegre, RS.

Estudo aprovado pelo Comitê de Ética em Pesquisa da ISCMPA.

Artigo submetido em 22.05.07, aceito em 13.06.07.

Os critérios para indicação desses procedimentos são, de um modo geral, os mesmos atualmente adotados para as revascularizações clássicas: isquemia crítica (dor isquêmica de repouso e/ou lesão trófica) e claudicação incapacitante, cujo tratamento conservador não tenha obtido sucesso. Por outro lado, os candidatos à revascularização por quaisquer dessas técnicas alternativas são pacientes considerados de alto risco para o procedimento clássico, seja por restrições anestésicas aumentadas, seja por limitações cardíacas que tornariam o pinçamento aórtico de risco elevado. Há ainda um grupo de pacientes que oferece dificuldades locais para a realização de restauração aorto-femoral, relacionadas às anastomoses femorais ou devido à presença de infecção na região inguinal de prótese aorto-femoral prévia. Os resultados das derivações extra-anatômicas variam conforme o procedimento realizado e as condições gerais dos pacientes⁸⁻¹².

A cirurgia clássica de revascularização aorto-iliaca apresenta resultados bem conhecidos. A perviedade primária é de 87,5% em 5 anos e de 81,8% em 10 anos, com uma mortalidade operatória de 3,3%¹³.

Atualmente, com o grande desenvolvimento da cirurgia endovascular, muitos pacientes têm se beneficiado com a angioplastia transluminal percutânea, sem ou com a colocação de stent¹³⁻²⁰. As angioplastias de artérias ilíacas têm revelado os melhores resultados no que se refere à perviedade e resultados clínicos, com baixos índices de complicações, embora com custos ainda elevados em relação à cirurgia de derivação extra-anatômica. Nas grandes séries, a perviedade da angioplastia com balão varia de 77 a 96% no final do primeiro ano de seguimento e de 34 a 85% em 5 anos¹³⁻¹⁹. Esses índices melhoram ainda mais se considerada a colocação de stent: 81 a 95% em 1 ano de seguimento e 63 a 72% em 5 anos^{13,16-23}.

O objetivo deste estudo é analisar os resultados em longo prazo de 15 anos de experiência com derivações extra-anatômicas no segmento aorto-iliaco.

Métodos

Foi realizado estudo longitudinal observacional retrospectivo envolvendo 75 pacientes submetidos a 79 derivações extra-anatômicas no segmento aorto-iliaco

para revascularização arterial dos membros inferiores no período de dezembro de 1991 a dezembro de 2006, todas realizadas pelo primeiro autor, em três grandes hospitais de Porto Alegre (Irmandade Santa Casa de Porto Alegre, Hospital Nossa Senhora da Conceição e Hospital Moinhos de Vento). Os pacientes incluídos no estudo não apresentavam condições clínicas ou locais adequadas para cirurgia de derivação aorto-femoral clássica (posição anatômica). O seguimento foi realizado em consultório particular e nos ambulatórios dos referidos hospitais. Todas as derivações foram realizadas empregando prótese de dácron. Os desfechos estudados foram perviedade da derivação, salvamento da extremidade (amputação de membro inferior) e mortalidade, além das seguintes variáveis: sexo, idade, indicação cirúrgica, co-morbidades associadas e tipo de derivação realizada. O seguimento de até 30 dias foi considerado operatório; de 30 dias até 12 meses, curto prazo; e de 12 até 60 meses, longo prazo.

A perviedade da derivação foi avaliada através da presença de pulsação do enxerto e da artéria receptora durante o exame físico. A ecografia vascular com Doppler foi utilizada nos casos de difícil palpação do enxerto. A amputação de membro (transtibial ou transfemoral) foi considerada como desfecho quando relacionada à patologia inicial e à cirurgia realizada. Foram incluídos óbitos de causas clínicas diversas, não necessariamente relacionados ao procedimento. Óbitos de causas externas foram excluídos. Óbitos que ocorreram dentro dos primeiros 30 dias após a cirurgia foram considerados como mortalidade operatória.

A análise dos desfechos foi realizada através do cálculo das prevalências e da curva de Kaplan-Meier. Foram obtidos os resultados de todas as derivações em conjunto e das derivações fêmoro-femorais e ilíaco-femorais cruzadas individualmente. Para comparação entre grupos, foi utilizado o teste do qui-quadrado com a correção de Fisher. O intervalo de confiança estabelecido foi de 95%. Cada procedimento realizado (derivação) foi contabilizado como um caso individual, para fins estatísticos.

Resultados

No período de dezembro de 1991 a dezembro de 2006, foram realizadas 79 derivações extra-anatômicas

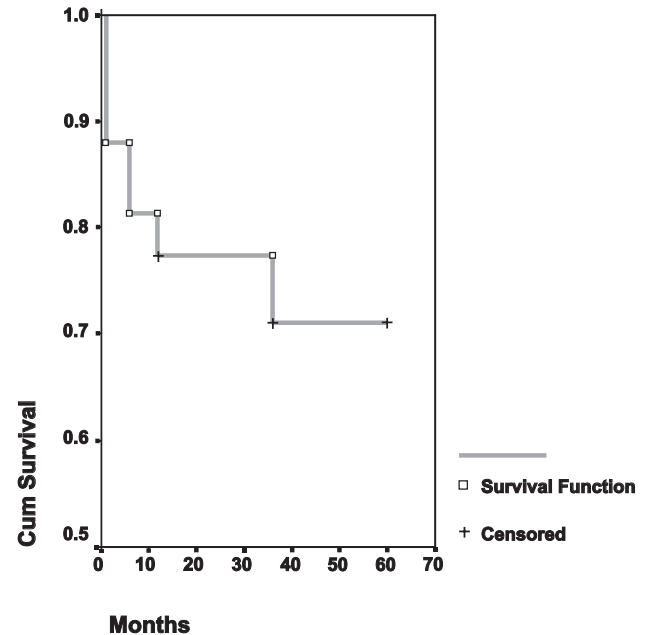
Tabela 1 - Tipos de derivações realizadas

Derivação	n	%
Íliaco-femoral cruzada	33	41,8
Fêmoro-femoral cruzada	19	24,0
Axilo-bifemoral	17	21,5
Axilo-femoral unilateral	6	7,6
Axilo-poplíteo unilateral	1	1,3
Axilo-poplíteo bilateral	1	1,3

em 75 pacientes. A média de idade foi de 64,2 anos (desvio padrão = 9,6). O sexo masculino representou 64% (n = 48) dos pacientes.

O diagnóstico de isquemia crítica foi responsável pela maioria das indicações cirúrgicas, estando presente em 86,1% (n = 68/79) dos casos. A claudicação incapacitante, em distância inferior a 20 metros, foi responsável por 8,9% (n = 7/79) das indicações. Infecção grave em ferida operatória de enxerto prévio foi a indicação em 5,1% (n = 4/79) dos casos. As co-morbidades associadas mais freqüentes foram: hipertensão arterial sistêmica, 75,9%; tabagismo, 64,6%; cardiopatia isquêmica, 49,4%; doença pulmonar obstrutiva crônica, 31,6%; diabetes melito, 22,8%; obesidade, 16,5%; doença cerebrovascular, 10,1%; e neoplasia, 7,6%. Em 81,3% (n = 61/75) dos pacientes, co-morbidades múltiplas (duas ou mais) estavam presentes.

A derivação íliaco-femoral cruzada foi a cirurgia realizada com maior freqüência, perfazendo um total de 33 casos (41,8%) (Tabela 1). A taxa de infecção das derivações extra-anatômicas foi de 3,8% (n = 3/79) nos primeiros 30 dias, não sendo verificados posteriormente casos adicionais de infecção. Todos os casos de infecção ocorreram em derivações axilo-femorais e em sítio inguinal com cirurgia prévia. Em cinco pacientes (6,3%), foi realizada derivação infra-inguinal associada para revascularização do membro inferior.

**Figura 1** - Curva de sobrevivência dos pacientes submetidos à derivação extra-anatômica

A mortalidade geral, nos primeiros 30 dias, dos pacientes submetidos à derivação extra-anatômica foi de 12% (n = 9/75). A mortalidade geral cumulativa, ao final de 5 anos, foi de 28% (n = 21/75), podendo ser observada na curva de sobrevivência da Figura 1.

Ao final do primeiro mês (30 dias), a taxa de perviabilidade de todas as derivações foi de 92,9% (n = 65/70). Foram incluídos nove casos onde a derivação permaneceu pérvia, porém o membro inferior foi amputado. Ao final de 60 meses (5 anos), observamos uma taxa de perviabilidade de 70,3% (n = 26/37). Da mesma forma, foram incluídos, nos casos pérvios, sete que permaneceram com a derivação pérvia, porém sofreram amputação do membro (Figura 2).

A taxa de salvamento do membro foi de 67,6% (n = 25/37) em 5 anos. A taxa total de amputação, ao final do seguimento, foi de 24% (n = 19/79) (Figura 3).

Na comparação entre as derivações fêmoro-femoral cruzada e íliaco-femoral cruzada, observamos, respectivamente, mortalidade de 33,3 *versus* 26,7% (p = 0,7), taxa de perviabilidade de 37,5 *versus* 77,3% (p = 0,02) e taxa de amputação de 37,5 *versus* 22,7% (p = 0,6), em 5 anos.

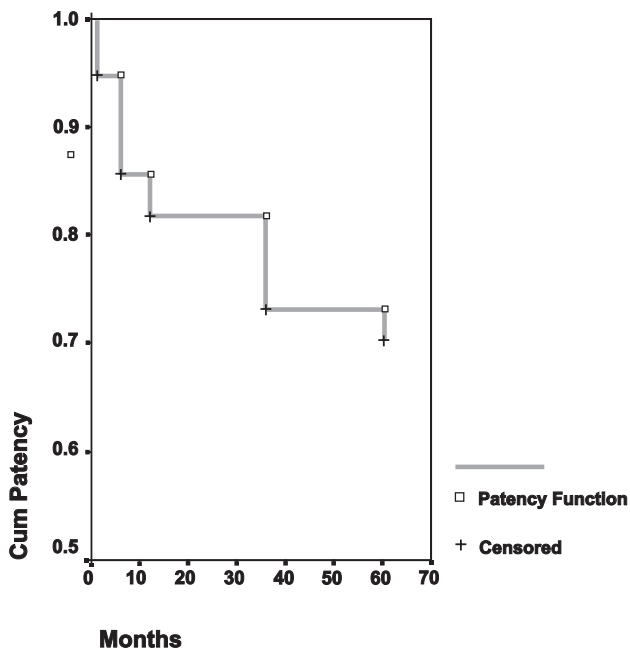


Figura 2 - Curva de perviedade das derivações extra-anatômicas

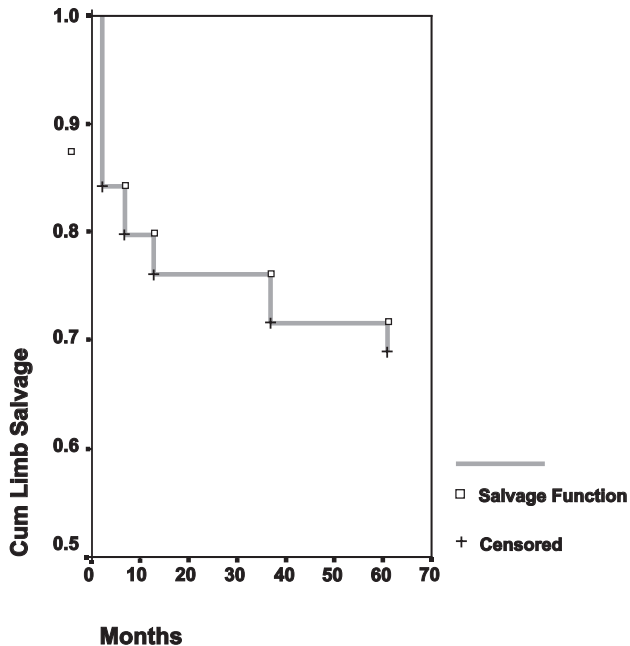


Figura 3 - Curva de salvamento de membro das derivações extra-anatômicas

fêmoro-femoral cruzada. Os pacientes submetidos às derivações fêmoro-femoral e ilíaco-femoral cruzadas apresentaram, respectivamente, os seguintes fatores associados: cirurgia inguinal prévia, quatro e oito casos; e obstrução fêmoro-poplítea, um e quatro casos.

Ao final de 60 meses, registramos perda do seguimento de 20 casos (25,3%), sendo a maioria por mudança de logradouro e impossibilidade de contato.

Discussão

A maioria dos estudos envolvendo derivações extra-anatômicas foi publicada há cerca de uma década²⁴⁻³². Atualmente, com o desenvolvimento da cirurgia endovascular, em função do aprimoramento técnico e de equipamentos, da melhora no manejo clínico e anestésico dos pacientes que suportam a cirurgia clássica e com o melhor controle das infecções, a derivação extra-anatômica se tornou uma cirurgia de exceção. Apesar de sua indicação ter se tornado mais restrita, ainda é uma técnica de grande valor em nosso meio, principalmente pelas restrições econômicas dos procedimentos endovasculares utilizados e do aporte cada vez maior de pacientes com idade elevada e múltiplas co-morbidades. Além disso, ela encontra ainda uma indicação muito específica relacionada com o tratamento de enxertos prévios infectados.

O presente estudo evidenciou uma média de idade elevada (64,2 anos) dos pacientes submetidos às derivações extra-anatômicas. O sexo predominante masculino segue a maior prevalência da doença aterosclerótica no homem⁹⁻¹².

De acordo com a maioria dos autores, as indicações para a derivação extra-anatômica são as mesmas da cirurgia convencional^{9-12,26,27}. Evidenciamos, em nosso estudo, uma predominância de indicação por isquemia crítica (86,1% dos casos), sendo a claudicação incapacitante a indicação em 8,9% dos casos. Apenas 5,1% dos pacientes foram submetidos à derivação devido à infecção inguinal em enxerto prévio. Portanto, os dados demonstram que a contra-indicação à cirurgia por via anatômica foi um dos fatores mais importantes na indicação, sendo o fator local de menor importância, apesar de sua indicação precisa nos casos de infecção³³⁻⁴⁰.

A taxa de perviedade da derivação ilíaco-femoral cruzada foi significativamente maior do que a da derivação

As co-morbidades associadas nos pacientes submetidos às derivações extra-anatômicas são frequentemente múltiplas, graves e determinantes na indicação do procedimento^{9,11,12,26,27}. Neste estudo, encontramos elevadas prevalências de hipertensão arterial sistêmica, tabagismo, cardiopatia isquêmica, doença pulmonar obstrutiva crônica e diabetes, sendo que 81,3% dos pacientes apresentavam duas ou mais co-morbidades.

A cirurgia realizada com maior frequência neste estudo foi a derivação ilíaco-femoral cruzada, sendo responsável por 41,8% de todos os procedimentos. As derivações fêmoro-femoral cruzada e axilo-femoral foram realizadas em 24 e 21,5% dos casos, respectivamente. Derivação axilo-unifemoral foi realizada em seis casos, e axilo-poplíteia, em apenas dois casos (Tabela 1).

O resultado das derivações extra-anatômicas varia conforme o tipo de revascularização realizada e o estado clínico do paciente. A derivação fêmoro-femoral cruzada apresenta mortalidade de até 6% nas séries consultadas^{25,26,41-47} e perviedade acumulada em 5 anos oscilando entre 56 e 82%^{11,31,41-49}. A derivação axilo-femoral e axilo-bifemoral, por se tratar de um procedimento onde a prótese é mais longa, apresenta resultados menos satisfatórios do que os enxertos fêmoro-femorais cruzados. A mortalidade varia entre 2 e 10% e geralmente está relacionada com a doença clínica de base^{9,26,30,44,50-58}. Os resultados, em 5 anos, variam de 30 a 79% nas derivações axilo-femorais^{44,51,52,54,56,59} e de 33 a 77% nas axilo-bifemorais^{11,30,44,51,52,56,58}. A derivação axilo-poplíteia possui uma mortalidade de 8% e perviedade acumulada em 5 anos de 40%, com taxa de salvamento de membro de 58%⁶⁰. É importante salientar que os resultados das derivações extra-anatômicas são inferiores aos obtidos com as restaurações clássicas¹³.

No presente estudo, a mortalidade geral, nos primeiros 30 dias, dos pacientes submetidos à derivação extra-anatômica foi de 12%, com uma mortalidade geral cumulativa de 28% em 5 anos (Figura 1). Foram incluídos óbitos não-relacionados à cirurgia, excetuando-se óbitos de causas externas, para evidenciar as elevadas mortalidades gerais precoce e tardia dos pacientes que são submetidos a essa modalidade terapêutica.

A taxa de perviedade de todas as derivações, neste estudo, foi de 92,9% ao final dos primeiros 30 dias e de 70,3% ao final de 5 anos de seguimento (Figura 2). A queda da taxa de perviedade pode ser atribuída à gravidade dos pacientes operados e à menor durabilidade desse tipo de derivação. A taxa de perviedade da derivação ilíaco-femoral cruzada foi significativamente maior do que a da derivação fêmoro-femoral cruzada em 5 anos, sendo 37,5 *versus* 77,3% (p = 0,02). Não houve diferença entre essas derivações quanto à presença de fatores de pior prognóstico.

A taxa total de amputação foi de 24% ao final do seguimento neste estudo, com uma taxa de salvamento do membro de 67,6% em 5 anos. Esses dados revelam a gravidade e as condições pouco favoráveis dos pacientes submetidos às derivações extra-anatômicas. A manutenção do membro inferior ao longo do tempo é demonstrada pela curva da Figura 3.

Concluimos que a derivação extra-anatômica deve permanecer como cirurgia alternativa, reservada aos casos em que o paciente apresente risco cirúrgico muito elevado ou condições locais desfavoráveis, como infecção de prótese na região inguinal. Nos casos em que o paciente apresenta condições anatômicas favoráveis, mesmo com risco cirúrgico elevado, deve-se optar pelo procedimento endovascular (angioplastia sem ou com a colocação de stent), se estiver disponível em função dos custos mais elevados. Atualmente, nos pacientes em que a derivação extra-anatômica estiver indicada, optamos pelas derivações nesta ordem: ilíaco-femoral cruzada, fêmoro-femoral cruzada, axilo-unifemoral ou axilo-bifemoral. Sempre que possível, procuramos realizar derivações cruzadas, pois estas apresentam maior durabilidade, pelo fato de serem mais curtas. Além disso, com o emprego freqüente do procedimento cruzado ilíaco-femoral, descrito em detalhes em outra publicação⁸, damos preferência a esse tipo de derivação, pois evita a abordagem da artéria femoral em pelo menos um membro, reduzindo o risco de infecção, sem comprometer a perviedade.

Referências

1. Oudot J. La greffe vasculaire dans les thromboses du carrefour aortique. *Press Med.* 1951;59:234-6.

2. Oudot J, Beaconsfield P. Thrombosis of the aortic bifurcation treated by resection and homograft replacement. *AMA Arch Surg.* 1953;66:365-74.
3. Freeman NE, Leeds FH. Operations on large arteries: application of recent advances. *Calif Med.* 1952;77:229-33.
4. McCaughan JJ, Kahn SP. Cross-over graft for unilateral occlusive disease of the iliofemoral arteries. *Ann Surg.* 1960;151:26-30.
5. Blaisdell FW, Demattei GA, Gauder PJ. Extraperitoneal thoracic aorta femoral bypass graft as replacement for an infected aortic bifurcation prosthesis. *Am J Surg.* 1961;102:583-5.
6. Lewis CD. A subclavian artery as the means of blood-supply to the lower half of the body. *Br J Surg.* 1961;48:574-5.
7. O'Connor S, Andrew P, Batt M, Becquemin JP. A systematic review and meta-analysis of treatments for aortic graft infection. *J Vasc Surg.* 2006;44:38-45.
8. Bonamigo TP, Frankini AD, Lichtenfels E. Derivações extra-anatômicas no segmento aortoiliaco. In: Maffei FHA, editor. *Doenças vasculares periféricas.* Rio de Janeiro: Medsi; 2001. p. 1059-69.
9. Ascer E, Veith FJ. Extra-anatomic bypasses. In: Haimovici H, editor. *Vascular surgery: principles and techniques.* 3rd ed. Norwalk: Appleton & Lange; 1989. p. 526-38.
10. Sitrângulo Jr. CJ, Langer B. Cirurgias alternativas. In: Bonamigo TP, Burihan E, Cinelli Jr M, Ristow AV, editors. *Doenças da aorta e seus ramos: diagnóstico e tratamento.* São Paulo: BYK; 1991. p. 238.
11. Whittemore AD, Belkin M, Donaldson MC, Mannick JA. Aortoiliac occlusive disease. In: Moore WS, editors. *Vascular surgery: a comprehensive review.* 5nd ed. Philadelphia: WB Saunders; 1998. p. 483-96.
12. Rutherford RB. Extra-anatomic bypass as alternative to direct arterial reconstruction in aorto-iliac occlusive disease. In: Rutherford RB, editor. *Vascular surgery.* 2nd ed. Philadelphia: WB Saunders; 1984. p. 586.
13. Norgren L, Hiatt WR, Dormandy JA, et al. Inter-Society Consensus for the Management of Peripheral Arterial Disease (TASC II). *Eur J Vasc Endovasc Surg.* 2007;33 Suppl 1:S1-75.
14. Johnston KW. Iliac arteries: reanalysis of results of balloon angioplasty. *Radiology.* 1993;186:207-12.
15. Jorgensen B, Skovgaard N, Nordgard J, et al. Percutaneous transluminal angioplasty in 226 iliac artery stenosis: Role of the superficial femoral artery for clinical success. *VASA.* 1992;21:382-6.
16. Martin EC, Katzen BT, Benenati JF, et al. Multicenter trial of wallstent in the iliac and femoral arteries. *J Vasc Interv Radiol.* 1995;6:843-9.
17. Schneider PA, Rutherford RB. Endovascular interventions in the management of chronic lower extremity ischemia. In: Rutherford RB, editor. *Vascular surgery.* 5nd ed. Philadelphia: WB Saunders.; 2000. p. 1035-69.
18. Stokes KR, Strunk HM, Campbell DR, Gibbons GW, Wheeler HG, Clouse ME. Five-year results of iliac and femoropopliteal angioplasty in diabetic patients. *Radiology.* 1990;174(3 Pt 2):977-82.
19. Tegtmeier CJ, Hartwell GD, Selby JB, Robertson R, Kron IL, Tribble CG. Results and complications of angioplasty in aortoiliac disease. *Circulation.* 1991;83(2 Suppl):I53-60.
20. Vorwerk D, Gunther RW, Schurmann K, Wendt G. Aortic and iliac stenoses: follow-up results of stent placement after insufficient balloon angioplasty in 118 cases. *Radiology.* 1996;198:45-8.
21. Reekers JA, Vorwerk D, Rousseau H, et al. Results of a European multicentre iliac stent trial with a flexible balloon expandable stent. *Eur J Vasc Endovasc Surg.* 2002;24:511-5.
22. Timaran CH, Prault TL, Stevens SL, Freeman MB, Goldman MH. Iliac artery stenting versus surgical reconstruction for TASC (TransAtlantic Inter-Society Consensus) type B and type C iliac lesions. *J Vasc Surg.* 2003;38:272-8.
23. Kudo T, Chandra FA, Ahn SS. Long-term outcomes and predictors of iliac angioplasty with selective stenting. *J Vasc Surg.* 2005;42:466-75.
24. Gupta SK, Veith FJ, Kram HB, Wengerter KA. Significance and management of inflow gradients unexpectedly generated after femorofemoral, femoropopliteal and femoro-infrapopliteal bypass grafting. *J Vasc Surg.* 1990;12:278-83.
25. Kalman PG, Hosang M, Johnston KW, Walker PM. The current role for femorofemoral bypass. *J Vasc Surg.* 1987;6:71-6.
26. Bellen BV, Zorn WGW, Braga PEG. Derivações arteriais extra-anatômicas do segmento aortoiliaco. Indicações e resultados. *Cir Vasc Angiol.* 1985;1:5-11.
27. Eastcott HHG. Femorofemoral crossover grafting. In: Greenhalgh RM, editor. *Indications in vascular surgery.* London: WB Saunders; 1988. p. 429.
28. Cinelli Jr. M, Ferronato A, Camhaji N, Puech-leão LE. Derivações axilo-femorais e femorofemorais cruzadas: importantes alternativas técnicas para revascularizar membros inferiores. *Rev Ass Med Brasil.* 1977; 23: 66-70.
29. Johnson WC, Lee KK. Comparative evaluation of externally supported Dacron and polytetrafluoroethylene prosthetic bypasses for femorofemoral and axillofemoral arterial reconstructions. Veterans Affairs Cooperative Study #141. *J Vasc Surg.* 1999;30:1077-83.
30. Livesay JJ, Atkinson JB, Baker JD, Busuttill RW, Barker WF, Machleder HI. Late results of extra-anatomic bypass. *Arch Surg.* 1979;114:1260-7.
31. Rutherford RB, Patt A, Pearce WH. Extra-anatomic bypass: a closer view. *J Vasc Surg.* 1987;6:437-46.
32. Hepp W, de Jonge K, Pallua N. Late results following extra-anatomic bypass procedures for chronic aortoiliac occlusive disease. *J Cardiovasc Surg (Torino).* 1988;29:181-5.
33. Bunt TJ. Vascular graft infections: a personal experience. *Cardiovasc Surg.* 1993;1:489-93.
34. Lehnert T, Gruber HP, Maeder N, Allenberg JR. Management of primary aortic graft infection by extra-anatomic bypass reconstruction. *Eur J Vasc Surg.* 1993;7:301-7.
35. Quiñones-Baldrich WJ, Hernandez JJ, Moore WS. Long-term results following surgical management of aortic graft infection. *Arch Surg.* 1991;126:507-11.
36. Ricotta JJ, Faggioli GL, Stella A, et al. Total excision and extra-anatomic bypass for aortic graft infection. *Am J Surg.* 1991;162:145-9.

37. Schmitt DD, Seabrook GR, Bandyk DF, Towne JB. Graft excision and extra-anatomic revascularization: the treatment of choice for the septic aortic prosthesis. *J Cardiovasc Surg (Torino)*. 1990;31:327-32.
38. Sharp WJ, Hoballah JJ, Mohan CR, et al. The management of the infected aortic prosthesis: a current decade of experience. *J Vasc Surg*. 1994;19:844-50.
39. Yeager RA, Moneta GL, Taylor LM, Harris EJ, McConnell DB, Porter JM. Improving survival and limb salvage in patients with aortic graft infection. *Am J Surg*. 1990;159:466-9.
40. Smith RB, Perdue GD, Hyatt HC, Ansley JD. Management of the infected aortofemoral prosthesis including use of an axillopopliteal bypass. *Am Surg*. 1977;43:65-73.
41. Brief DK, Brener BJ, Alpert J, Parsonnet V. Crossover femorofemoral grafts followed up five years or more: an analysis. *Arch Surg*. 1975;110:1294-9.
42. Criado E, Burnham SJ, Tinsley EA, Johnson G, Keagy BA. Femorofemoral bypass graft: analysis of patency and factors influencing long-term outcome. *J Vasc Surg*. 1993;18:495-504.
43. Dick LS, Brief DK, Alpert J, Brener BJ, Goldenkranz R, Parsonnet V. A 12-year experience with femorofemoral crossover grafts. *Arch Surg*. 1980;115:1359-65.
44. Eugene J, Goldstone J, Moore WS. Fifteen year experience with subcutaneous bypass grafts for lower extremity ischaemia. *Ann Surg*. 1977;186:177-83.
45. Farber MA, Hollier LH, Eubanks R, Ochsner JL, Bowen JC. Femorofemoral bypass: a profile of graft failure. *South Med J*. 1990;83:1437-43.
46. Flanigan DP, Pratt DG, Goodreau JJ, Burnham SJ, Yao JS, Bergan JJ. Hemodynamic and angiographic guidelines in selection of patients for femorofemoral bypass. *Arch Surg*. 1978;113:1257-62.
47. Ng RL, Gillies TE, Davies AH, Baird RN, Horrocks M. Iliofemoral versus femorofemoral bypass: a 6 year audit. *Br J Surg*. 1992;79:1011-3.
48. Lamerton AJ, Nicolaides AN, Eastcott HH. The femorofemoral graft. Hemodynamic improvement and patency rate. *Arch Surg*. 1985;120:1274-8.
49. Mosley JG, Marston A. Long term results of 66 femoral-to-femoral by-pass grafts: a 9-year follow-up. *Br J Surg*. 1983;70:631-4.
50. Kalman PG, Hosang M, Cina C, et al. Current indications for axillofemoral and axillobifemoral bypass grafts. *J Vasc Surg*. 1987;5:828-32.
51. LoGerfo FW, Johnson WC, Corson JD, et al. A comparison of the late patency rates of axillobilateral femoral and axillo unilateral femoral grafts. *Surgery*. 1977;81:33-8; discussion 38-40.
52. Ray LI, O'Connor JB, Davis CC, et al. Axillofemoral bypass: a critical reappraisal of its redo in the management of aortoiliac occlusive disease. *Am J Surg*. 1979;138:117-8.
53. Burrell MJ, Wheeler JR, Gregory RT, Synder SO, Gayle RG, Mason MS. Axillofemoral bypass: a ten-year review. *Ann Surg*. 1982;195:796-9.
54. Johnson WC, Logerfo FW, Vollman RW, et al. Is axillobilateral femoral graft an effective substitute for aortic-bilateral iliac-femoral graft?: an analysis of ten years experience. *Ann Surg*. 1977;186:123-9.
55. Allison HF, Terblanche J, Immelman EJ, de Villiers DR, Dent DM, Louw JH. Axillofemoral bypass. A 2-decade experience reviewed. *S Afr Med J*. 1985;68:559-62.
56. el-Massry S, Saad E, Sauvage LR, et al. Axillofemoral bypass using externally-supported, knitted dacron grafts: a follow-up through twelve years. *J Vasc Surg*. 1993;17:107-14; discussion 114-5.
57. Harris EJ, Taylor LM, McConnell DB, Moneta GL, Yeager RA, Porter JM. Clinical results of axillobifemoral bypass using externally supported polytetrafluoroethylene. *J Vasc Surg*. 1990;12:416-20.
58. Passman MA, Taylor LM, Moneta GL, et al. Comparison of axillofemoral and aortofemoral bypass for aortoiliac occlusive disease. *J Vasc Surg*. 1996;23:263-9.
59. Naylor AR, Ah-See AK, Engeset J. Axillofemoral bypass as limb salvage procedure in high risk patients with aortoiliac disease. *Br J Surg*. 1990;77:659-61.
60. Ascer E, Veith FJ, Gupta S. Axillopopliteal bypass grafting: indications, late results and determinants of long-term patency. *J Vasc Surg*. 1989;10:285-91.

Correspondência:
 Eduardo Lichtenfels
 Rua Honório S. Dias, 1500/305
 CEP 90540-070 – Porto Alegre, RS
 Tel.: (51) 3325.5379
 E-mail: elichtenfels@uol.com.br