

Tratamento endovascular da síndrome da veia cava superior: relato de caso e revisão da literatura

Endovascular treatment of superior vena cava syndrome: case report and review of the literature

Marco Aurélio Cardozo¹, Eduardo Lichtenfels², Nilon Erling Jr.³, Dorvaldo P. Tarasconi⁴

Resumo

Relatamos o caso de uma paciente portadora de síndrome da veia cava superior sintomática de origem benigna tratada pela técnica endovascular. A angiorressonância magnética pré-angioplastia evidenciou extensa trombose do tronco braquiocefálico esquerdo, da veia subclávia esquerda e obstrução da veia cava superior junto ao tronco braquiocefálico direito. A paciente realizou mastectomia radical 2 anos antes, associada à quimioterapia e radioterapia do tórax. Foram realizados angioplastia venosa e implante de stent expansível por balão. O resultado foi satisfatório, com alívio imediato dos sintomas devido à recanalização da veia cava superior e do tronco braquiocefálico direito. Foi instituída anticoagulação oral. A paciente permanece sem recidiva dos sintomas após 8 meses de acompanhamento. O tratamento endovascular é uma alternativa terapêutica com baixa morbidade e resultado satisfatório a médio prazo que pode ser oferecida aos pacientes portadores de síndrome da veia cava superior.

Palavras-chave: Angioplastia, veia cava, estenose.

Abstract

We report a case of a patient with symptomatic benign superior vena cava syndrome treated by the endovascular technique. The angiographic resonance before angioplasty showed extensive thrombosis of the left brachiocephalic trunk, left subclavian vein and superior vena cava obstruction close to the right brachiocephalic trunk. The patient underwent radical mastectomy 2 years ago with adjuvant chemotherapy and chest radiotherapy. Venous angioplasty and balloon-expandable stenting were performed. Satisfactory result was obtained with immediate relief of symptoms due to recanalization of the right brachiocephalic trunk and superior vena cava. Oral anticoagulation was initiated. The patient is still asymptomatic after 8 months of follow-up. The endovascular treatment is a therapeutic alternative with low morbidity and satisfactory mid-term results that can be offered to patients with superior vena cava syndrome.

Keywords: Angioplasty, vena cava, stenosis.

Introdução

A síndrome da veia cava superior (SVCS) de origem benigna representa 5-22% dos casos¹⁻⁵. Entre as principais causas benignas, estão a fibrose mediastinal^{6,7}, a seqüela pós-irradiação, os cateteres venosos centrais, os

marca-passos cardíacos, as fístulas arteriovenosas e os cateteres de hemodiálise^{1,2,8,9}.

O tratamento da SVCS tem sido indicado para os pacientes sintomáticos. O manejo inicial constitui-se de medidas clínicas que visam ao alívio dos sintomas e a diminuição do edema no território drenado pela veia cava superior (VCS). O tratamento cirúrgico convencional ainda é a terapêutica mais frequentemente utilizada para os casos refratários aos tratamentos menos invasivos, especialmente em pacientes mais jovens^{5,9,10}.

Devido à baixa morbidade e aos resultados satisfatórios a médio prazo, as angioplastias venosas vêm se tornando o tratamento paliativo preferencial para a SVCS de origem maligna. O tratamento endovascular tem sido utilizado com sucesso em casos benignos de lesões pós-trombóticas, cicatrizes fibróticas pós-opera-

1. Professor de Cirurgia Vascular, Fundação Faculdade Federal de Ciências Médicas de Porto Alegre (FFFCMPA), Porto Alegre, RS. Cirurgião vascular e endovascular, Santa Casa de Porto Alegre (ISCMPA), Porto Alegre, RS.
2. Residente de Cirurgia Vascular, FFFCMPA-ISCMPA, Porto Alegre, RS.
3. Cirurgião vascular. Doutorando, Escola Paulista de Medicina (EPM), Universidade Federal de São Paulo (UNIFESP), São Paulo, SP.
4. Radiologista intervencionista, ISCMPA, Porto Alegre, RS.

Trabalho apresentado no Congresso Internacional de Cirurgia Endovascular, realizado em São Paulo no período de 20 a 22 de abril de 2006.

Artigo submetido em 20.06.06, aceito em 06.09.06.

tórias e pós-cateteres de longa permanência, hiperplasia intimal e lesões venosas pós-radioterapia. Porém, análises de séries com maior número de pacientes e avaliação de resultados a longo prazo são necessários para estabelecer os reais benefícios dessa terapêutica aos pacientes com SVCS^{8,11-13}.

O objetivo deste estudo é demonstrar um caso de SVCS de origem benigna tratada com sucesso através da técnica endovascular e revisar a literatura.

Relato de caso

Paciente de 72 anos, feminina, referindo edema, rubor da face, pressão na cabeça e no pescoço e edema dos membros superiores com piora nos últimos 6 meses. Relatava exacerbação dos sintomas em posição horizontal e ao baixar a cabeça.

Foi submetida a mastectomia radical direita com esvaziamento axilar, associada à quimioterapia e radioterapia adjuvantes em razão de carcinoma de mama em 2003. A quimioterapia foi realizada através de cateter de longa permanência instalado em veia subclávia esquerda por aproximadamente 4 meses.

Após o diagnóstico clínico de SVCS, a paciente foi submetida a uma angiorressonância para estudo anatômico do caso e planejamento terapêutico. O exame demonstrou extensa trombose do tronco braquiocéfálico (TBC) esquerdo, da veia subclávia esquerda e obstrução da VCS junto ao TBC direito (Figura 1).

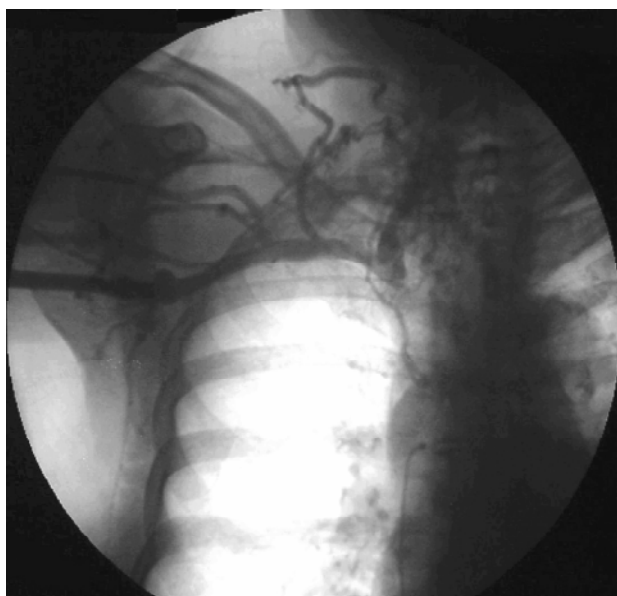

Figura 1 - Flebografia pré-operatória

O tratamento realizado consistiu em angioplastia venosa com colocação de stent. Foi realizada a abordagem da veia braquial direita, passagem de fio guia hidrofílico pela zona de obstrução, pré-dilatação com *cutting balloon* de 5 x 10 mm (Boston Scientific®) e implante de stent expansível por balão de 10 x 25 mm (Boston Scientific-Express LD®) (Figura 2). Na flebografia de controle do intraoperatório, foi observada a recanalização completa do TBC direito e da VCS (Figura 3).

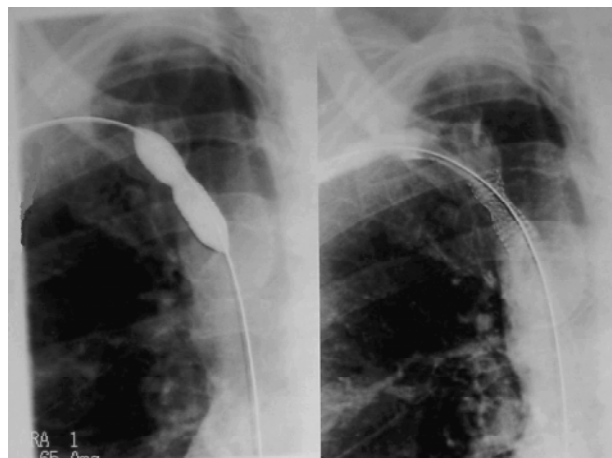


Figura 2 - Dilatação e colocação de stent balão-expansível

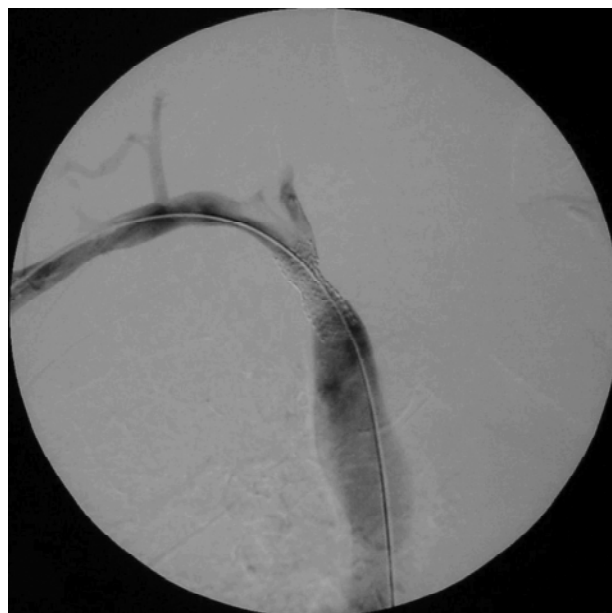

Figura 3 - Flebografia de controle

A paciente apresentou alívio significativo dos sintomas e recebeu alta hospitalar após 48 horas, anticoagulada. Atualmente, encontra-se no oitavo mês de acompanhamento sem recidiva dos sintomas. Por solicitação da paciente, não foi realizado exame de imagem durante o acompanhamento.

Discussão

O diagnóstico etiológico é fundamental para a instituição da melhor terapêutica para o paciente com SVCS.

O tratamento inicial da SVCS de origem benigna inclui o uso de medidas clínicas de suporte, que visam à diminuição do edema da região drenada pela VCS, reduzindo, dessa forma, os sintomas da síndrome^{5,9}.

A indicação de cirurgia de revascularização na SVCS de origem maligna é limitada devido à alta taxa de morbimortalidade e à curta sobrevida dos pacientes⁹. Nos casos de neoplasias mediastinais em que existe a possibilidade de cura da doença, a ressecção com revascularização venosa é a terapêutica de escolha¹⁴.

Nos últimos anos, com a evolução dos cateteres-balão e dos stents, a angioplastia percutânea transluminal vem se tornando uma alternativa terapêutica importante para os pacientes portadores de SVCS. A angioplastia permite o alívio rápido dos sintomas sem a necessidade de procedimento cirúrgico de grande porte^{15,16}.

A preferência entre o uso de stent auto-expansível ou expansível por balão permanece uma questão de debate. Os stents auto-expansíveis são mais flexíveis e calibrosos, além de se expandirem e se adaptarem à parede venosa com o passar do tempo. Os stents expansíveis por balão apresentam maior precisão durante a sua liberação e maior força radial, diminuindo o risco de *recoil*¹⁷. A trombólise venosa com o uso de drogas fibrinolíticas previamente à angioplastia com stent não é obrigatória, sendo uma alternativa eficaz nos casos de oclusão extensa com presença de grande quantidade de trombos¹⁸. A pré-dilatação venosa com cateter balão da angioplastia fica reservada para as oclusões e para as estenoses muito extensas, em que pode haver a impossibilidade da passagem do sistema de liberação do stent. A colocação imediata do stent pode prevenir a embolização distal^{17,19}.

Angioplastia com stent na SVCS de origem maligna tem indicação nos casos com sintomas agudos¹², na falha do tratamento convencional ou recidiva dos sin-

tomas, o que ocorre em 50% dos casos³. Para alguns autores, essa conduta deve ser sempre considerada, por ser um tratamento paliativo para pacientes com baixa expectativa de vida²⁰.

Na SVCS de origem benigna, a indicação de angioplastia ainda é controversa^{10,11}. O fato de os pacientes serem jovens e apresentarem expectativa de vida elevada gera a necessidade da realização de um procedimento com bom resultado a longo prazo. A cirurgia convencional de revascularização venosa com enxerto permanece o tratamento padrão com o qual todas as outras técnicas devem ser comparadas^{5,11,17,21}. Atualmente, preconiza-se que esses pacientes devam ser submetidos inicialmente a angioplastia com ou sem a colocação de stent, associada à anticoagulação. Nenhum desses procedimentos inviabiliza uma revascularização venosa futura^{10,11,15}.

Os resultados da angioplastia e colocação de stent para o tratamento da SVCS vêm sendo avaliados em diversos estudos. A completa resolução da síndrome é relatada em 68 a 100% dos casos^{12,22-25}. O sucesso clínico do tratamento varia de 55²⁶ a 93%¹². O sucesso técnico inicial do tratamento endovascular varia de 90 a 100% na literatura. A taxa de perviabilidade geral fica em torno de 77 a 85%, e assistida entre 85 e 91%, com seguimento de 17 meses^{11,18,26}. As taxas de reestenose observadas variam de 0 a 45%^{22,23}. Nos pacientes com lesões associadas à hemodiálise, a taxa de reestenose varia de 60 a 80%²⁷.

Resultados a longo prazo do tratamento endovascular da SVCS foram apresentados por Smayra et al. Os autores trataram 16 pacientes com SVCS de origem maligna, cinco de origem benigna e nove causadas por hemodiálise. A perviabilidade em 1 ano foi de 74% para a SVCS maligna, 50% (75% assistida) para benigna e 22% (56% assistida) para os pacientes dialíticos. Complicações ocorreram em 7% dos pacientes¹⁷.

Bornak et al. relataram uma experiência de nove pacientes tratados para SVCS de origem benigna através da técnica endovascular. A colocação de stent foi necessária em todos os casos devido ao resultado insuficiente após angioplastia isolada. A perviabilidade em 6 meses foi de 100%, e em 12 meses foi de 67% (100% assistida)¹⁶.

As complicações relacionadas à colocação de stent são pouco frequentes, variando de 7 a 19%^{17,18,26}. A migração do stent é uma complicação rara, mas grave, podendo levar ao óbito^{1,10,11}.

A anticoagulação após a recanalização venosa não é um consenso. A maioria dos autores segue um protocolo de anticoagular os pacientes com heparina durante o procedimento e por 24-72 h, mantendo-os antiagregados (AAS 75-250 mg/dia) por 1-3 meses no período pós-operatório¹⁶.

O acompanhamento deve ser realizado através do exame clínico e estudo de imagem. A ultra-sonografia com Doppler colorido possui sensibilidade e especificidade de 100% para detecção de reestenoses no segmento venoso acessível ao exame. A flebografia, a angiogramografia *multi-slice* e a angiogramografia magnética podem ser utilizadas para complementar a investigação e planejar uma nova intervenção nos casos de reestenose venosa ou falência da terapêutica inicial. Embora a angiogramografia magnética apresente a desvantagem do artefato de imagem do stent metálico, ela é o método de escolha para a investigação em pacientes com perda de função renal¹⁶.

Concluimos que o tratamento endovascular é uma alternativa terapêutica que pode beneficiar pacientes com obstruções venosas centrais de origem benigna em casos selecionados. A intervenção endovascular é segura e apresenta bons índices de perviabilidade a curto e médio prazo, associada a baixas taxas de morbimortalidade.

Referências

- Gray RJ, Dolmatch BL, Horton KM, Romolo JL, Zarate AR. Migration of Palmaz stents following deployment for venous stenoses related hemodialysis access. *J Vasc Interv Radiol*. 1994;5:117-20.
- Parish JM, Marschke RF Jr., Dines DE, Lee RE. Etiologic considerations in superior vena cava syndrome. *Mayo Clin Proc*. 1981;56:407-13.
- Nieto AF, Doty DB. Superior vena cava obstruction: clinical syndrome, etiology and treatment. *Curr Probl Cancer*. 1986;10:441-84.
- Perez-Soler R, McLaughlin P, Velasquez WS, et al. Clinical features and results of management of superior vena cava syndrome secondary to lymphoma. *J Clin Oncol*. 1984;2:260-6.
- Gloviczki P, Vrtiska TJ. Surgical treatment of superior vena cava syndrome. In: Rutherford RB, editor. *Vascular surgery*. Philadelphia: WB Saunders; 2000. p. 2093-104.
- Chen JC, Bongard F, Klein SR. A contemporary perspective on superior vena cava syndrome. *Am J Surg*. 1990;160:207-11.
- Van Putten JW, Schlosser NJ, Vujaskovic Z, Leest AH, Groen HJ. Superior vena cava obstruction caused by radiation induced venous fibrosis. *Thorax*. 2000;55:245-6.
- Kalra M, Gloviczki P, Andrews JC, et al. Open surgical and endovascular treatment of superior vena cava syndrome caused by nonmalignant disease. *J Vasc Surg*. 2003;38:215-23.
- Cordeiro SZB, Cordeiro PB. Síndrome de veia cava superior. *J Pneumol*. 2002;28:288-93.
- Cirino LMI, Coelho RF, Rocha ID, Batista BPSN. Tratamento da síndrome da veia cava superior. *J Bras Pneumol*. 2005;31:540-50.
- Liddel RP, Dake MD. Endovascular treatment of chronic occlusions of large veins. In: Rutherford RB, editor. *Vascular surgery*. Philadelphia: WB Saunders; 2000. p. 2066-76.
- Hennequin LM, Fade O, Fays JG, et al. Superior vena cava stent placement: results with the Wallstent endoprosthesis. *Radiology*. 1995;196:353-61.
- Sunder SK, Ekong EA, Sivalingam K, Kumar A. Superior vena cava thrombosis due to pacing electrodes: successful treatment with combined thrombolysis and angioplasty. *Am Heart J*. 1992;123:790-2.
- Dartevelle PG, Chapelier AR, Pastorino U, et al. Long-term follow-up after prosthetic replacement of the superior vena cava combined with resection of mediastinal-pulmonary malignant tumors. *J Thorac Cardiovasc Surg*. 1991;102:259-65.
- Yim CD, Sane SS, Bjarnason H. Superior vena cava stenting. *Radiol Clin North Am*. 2000;38:409-24.
- Bornak A, Wicky S, Ris HB, Probst H, Milesi I, Corpataux JM. Endovascular treatment of stenoses in the superior vena cava syndrome caused by non-tumoral lesions. *Eur Radiol*. 2003;13:950-6.
- Smayra T, Otal P, Chabbert V, et al. Long-term results of endovascular stent placement in the superior caval venous system. *Cardiovasc Intervent Radiol*. 2001;24:388-94.
- Kee ST, Kinoshita L, Razavi MK, Nyman UR, Semba CP, Dake MD. Superior vena cava syndrome: treatment with catheter-directed thrombolysis and endovascular stent placement. *Radiology*. 1998;206:187-93.
- Haage P, Vorwerk D, Piroth W, Schuermann K, Guenther RW. Treatment of hemodialysis-related central venous stenosis or occlusion: results of primary Wallstent placement and follow-up in 50 patients. *Radiology*. 1999;212:175-80.
- Jackson JE, Brooks DM. Stenting of superior vena cava obstruction. *Thorax*. 1995;50:S31-6.
- Alimi YS, Gloviczki P, Vrtiska TJ, et al. Reconstruction of superior vena cava: benefits of postoperative surveillance and secondary endovascular interventions. *J Vasc Surg*. 1998;27:300-1.
- Furui S, Sawada S, Kuramoto K, et al. Gianturco stent placement in malignant caval obstruction: analysis of factors for predicting the outcome. *Radiology*. 1995;195:147-52.
- Oudkerk M, Kuijpers TJ, Schmitz PI, Loosveld O, de Wit R. Self-expanding metal stents for palliative treatment of superior vena caval syndrome. *Cardiovasc Intervent Radiol*. 1996;19:146-51.
- Rosch J, Bedell JE, Putnam J, Antonovic R, Uchida B. Gianturco expandable wire stents in the treatment of superior vena cava syndrome recurring after maximum-tolerance radiation. *Cancer*. 1987;60:1243-6.

25. Shah R, Sabanathan S, Lowe RA, Mearns AJ. Stenting in malignant obstruction of superior vena cava. J Thorac Cardiovasc Surg. 1996;112:335-40.
26. Crowe MT, Davies CH, Gaines PA. Percutaneous management of superior vena cava occlusions. Cardiovasc Intervent Radiol. 1995;18:367-72.
27. Zollikofer CL. Stent treatment in the venous circulation. In: Baert AL, Heuck FHW, Youker JE, editors. Radiology of peripheral vascular diseases. Berlin: Springer; 2000. p. 669-77.

Correspondência:

Marco Aurélio Cardozo
Rua Marquês do Pombal, 1199/401
CEP 90540-001 – Porto Alegre, RS
Tel./Fax: (51) 3337.2306
E-mail: macardozo@terra.com.br

Aviso aos ex-residentes

Se você foi residente até 2005 e ainda não está inscrito em sua Regional, procure regularizar sua situação para passar a receber o **J Vasc Bras** imediatamente, sem qualquer ônus. Ajude a manter o cadastro da SBACV atualizado.