

## Fístula arteriovenosa após escleroterapia com espuma guiada por ultrassom: relato de caso

### *Arteriovenous fistula after ultrasound guided foam sclerotherapy: case report*

Felipe Coelho Neto<sup>1,2</sup>, Iruena Moraes Kessler<sup>1</sup>, Gilson Roberto de Araújo<sup>2</sup>

#### Resumo

A escleroterapia com espuma guiada por ultrassom tem ganhado espaço no tratamento da insuficiência venosa crônica secundária a varizes dos membros inferiores. Trata-se de procedimento ambulatorial, de baixo custo e sem necessidade de afastamento das atividades habituais. Apresenta bons resultados clínicos, especialmente nos estágios mais avançados da doença. Quando bem aplicada, apresenta baixas taxas de complicações maiores. Porém, a técnica apresenta altas taxas de recanalização no médio e longo prazo, e seu mecanismo ainda não é totalmente compreendido. O presente artigo descreve um caso de fístula arteriovenosa em segmento de recanalização de veia safena magna, após escleroterapia com espuma guiada por ultrassom, e identificada por exame ultrassonográfico de vigilância pós-procedimento.

**Palavras-chave:** varizes; fístula arteriovenosa; escleroterapia; soluções esclerosantes; cirurgia; ultrassonografia de intervenção.

#### Abstract

Ultrasound-guided foam sclerotherapy has become widespread in the treatment of chronic venous insufficiency secondary to varicose veins. It is a low-cost, outpatient procedure that does not require medical leave. It has demonstrated good clinical results, especially in the more advanced stages of the disease. When employed correctly, it results in low rates of major complications. However, the technique exhibits high recanalization rates over mid and long-term follow up. Additionally, the recanalization mechanism has not yet been explained. This article describes an arteriovenous fistula in a recanalized segment of great saphenous vein previously treated with ultrasound-guided foam sclerotherapy that was detected during post-procedure follow-up with ultrasound.

**Keywords:** varicose veins; arteriovenous fistula; sclerotherapy; sclerosing solutions; surgery; ultrasonography interventional.

<sup>1</sup>Universidade de Brasília – UnB, Faculdade de Medicina, Brasília, DF, Brasil.

<sup>2</sup>Hospital Regional da Asa Norte, Brasília, DF, Brasil.

Fonte de financiamento: Nenhuma.

Conflito de interesse: Os autores declararam não haver conflitos de interesse que precisam ser informados.

Submetido em: Outubro 15, 2014. Aceito em: Março 23, 2015.

O estudo foi realizado no Hospital Regional da Asa Norte, Brasília, DF, Brasil.

## INTRODUÇÃO

A insuficiência venosa crônica (IVC) é uma doença comum na prática clínica e suas complicações, principalmente a úlcera venosa de estase, causam morbidade significativa<sup>1</sup>.

Dentre as opções de tratamento da IVC, destaca-se a escleroterapia com espuma guiada por ultrassom<sup>2</sup> (EGUS), com resultados satisfatórios, facilidade de execução, sem necessidade de internação ou centro cirúrgico para sua realização, por ser, habitualmente, de caráter ambulatorial<sup>3</sup>. Após a escleroterapia, as veias são transformadas em um cordão fibroso, processo conhecido como esclerose<sup>3</sup>. Porém, a taxa de recanalização ainda permanece alta a médio e longo prazo<sup>4</sup>.

O presente artigo descreve um caso de identificação ultrassonográfica de fistula arteriovenosa em segmento de veia safena magna recanalizada, tratada por meio de escleroterapia com espuma guiada por ultrassom.

## DESCRIÇÃO DO CASO

Paciente do sexo feminino, branca, 80 anos, portadora de varizes de membros inferiores, com antecedentes de hipertensão arterial e transtorno de humor, queixava-se de dores, peso, cansaço, edema vespertino e “escurecimento” do terço distal da perna esquerda. Ao exame físico apresentava dermatite ocre incipiente em tornozelo e terço distal da perna citada, associada a varizes de grosso calibre. Exame clínico arterial de membros inferiores sem alterações. EcocolorDoppler venoso afastou refluxo ou trombos no sistema venoso profundo e identificou refluxo de junção safenofemoral e de veia safena magna esquerdas, transferindo o refluxo para varizes de médio e grosso calibre em face medial e lateral de perna.

Optou-se por tratamento do refluxo troncular da veia safena magna e das varizes por meio de EGUS. Foi utilizado polidocanol a 3% em forma de espuma, misturado com ar ambiente, na proporção de 1:4 conforme descrito por Tessari et al.<sup>5</sup>. Foram realizadas 3 punções ecoguiadas para injeção da espuma com escalpes nº 23, sendo duas na veia safena magna na coxa e uma punção em tributárias varicosas, e injetado volume total de 10 ml de espuma. Após a injeção, o membro foi mantido o mais imóvel possível sem elevação e sem compressão da junção safenofemoral, em conformidade com as Diretrizes Europeias para Escleroterapia na Doença Venosa Crônica<sup>6</sup>. Após 5 minutos nessa posição, aplicou-se meia elástica 20-30 mmHg, que foi mantida ininterruptamente na 1ª semana, retirando-a somente para a higiene pessoal. Foi incentivada a deambulação

e atividades cotidianas sem restrições. Ao completar 7 dias do procedimento, orientou-se a utilização das meias apenas durante o período diurno.

Não ocorreram intercorrências durante o procedimento, e a obliteração da veia safena magna, bem como de parte das tributárias, foi obtida com uma única sessão. Os controles ecográficos realizados nos 7º, 30º e 90º dias pós-procedimento não identificaram fluxo na veia safena magna, desde a veia epigástrica superficial até o ponto de drenagem para as tributárias varicosas na perna. Clinicamente, houve remissão dos sintomas e melhora parcial da dermatite ocre.

O controle ecográfico de 6 meses mostrou recanalização segmentar da veia safena magna a partir do terço médio da coxa, identificando-se fluxo pulsátil, sem interferência do ritmo respiratório, da manobra de Valsalva ou de compressão distal, com fluxo ascendente contínuo. Na análise espectral, observou-se fluxo arterial de baixa resistência no lúmen venoso no corte longitudinal, compatível com fistula arteriovenosa (FAV), caracterizada por alto fluxo diastólico e baixo índice de resistência (Figura 1). Nos segmentos abaixo da FAV, a veia safena magna apresentava incompressibilidade e ausência de fluxo luminal. Foi possível identificar o ponto de início do fluxo pulsátil na luz da veia, tanto em corte longitudinal quanto em corte transversal (Figuras 2 e 3). Considerando-se que a paciente se mantinha assintomática, optou-se por conduta expectante. Os achados clínicos e ecográficos mantiveram-se inalterados após 12 meses de tratamento optando-se por avaliação ecográfica semestral e tratamento conservador.

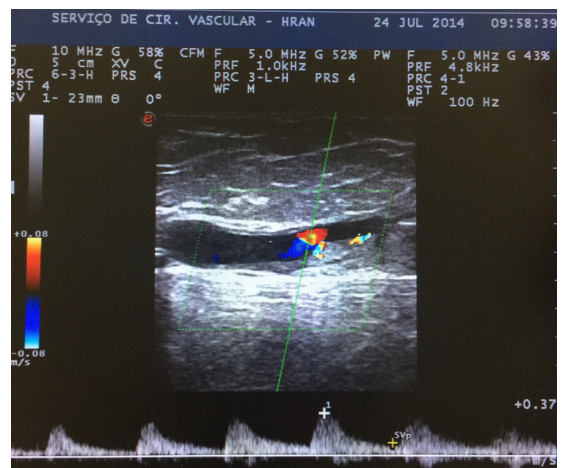


Figura 1. Análise espectral do fluxo luminal caracterizada por alto fluxo diastólico e baixo índice de resistência compatível com fistula arteriovenosa (FAV).

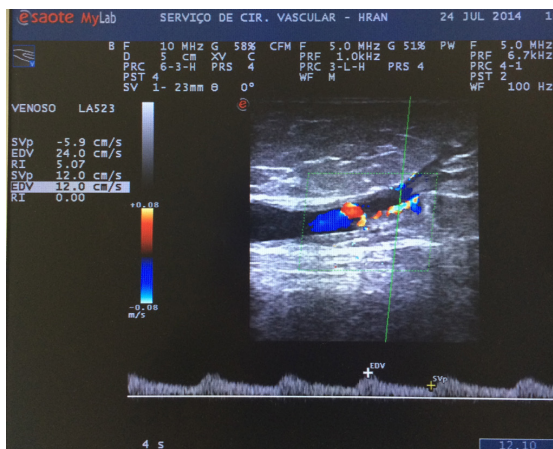


Figura 2. Ponto de início do fluxo pulsátil na luz da veia safena.

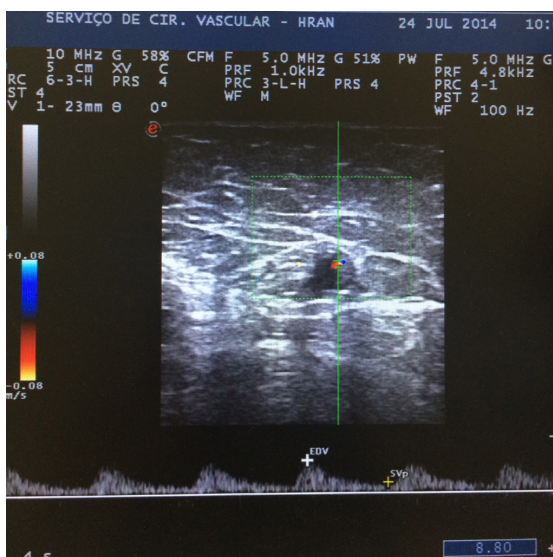


Figura 3. Análise espectral em corte transversal da veia safena.

## DISCUSSÃO

As técnicas ditas minimamente invasivas como endolaser, radiofrequência e escleroterapia com espuma ganharam destaque nos últimos 15 anos e, atualmente, desempenham papel principal no tratamento da IVC secundária a varizes de membros inferiores. São procedimentos ambulatoriais realizados com anestesia local tumescente, sem necessidade de internação hospitalar ou afastamento das atividades cotidianas, e têm demonstrado segurança e eficácia para a eliminação do refluxo venoso em diversos estudos<sup>7-10</sup>.

A EGUS apresenta bons resultados clínicos, como demonstrado em estudos realizados no Brasil por

Figueiredo et al.<sup>11</sup>, Silva et al.<sup>12</sup> e Coelho Neto et al.<sup>13</sup>. Porém, observam-se taxas de recanalização variando de 10-28%<sup>14</sup>, com diferentes intervalos de acompanhamento, e nos seguimentos mais longos, observam-se taxas maiores que 50%<sup>4</sup>. Trata-se de um procedimento que, quando realizado adequadamente, apresenta baixas taxas de complicações<sup>15,16</sup> e a FAV não é uma complicação habitual do procedimento. Em trabalho de Cavezzi e Parsi<sup>17</sup>, é descrito o panorama geral das principais complicações da EGUS. Complicação grave como a anafilaxia é descrita como raridade, e trombose venosa profunda foi relatada em 1-3% dos casos. Ainda segundo esses autores, desde 1994 foram publicados 13 casos de acidente vascular cerebral associados à EGUS. Complicações menores, como tromboflebite, edema e lesão neurológica, têm incidências descritas de 4,4%, 0,5% e 0,2%, respectivamente. As complicações estéticas são as mais frequentes, como 'matting' (15-24%) e pigmentação (10-30%).

Em grande revisão sistemática com 9.000 pacientes, realizada por Jia et al.<sup>18</sup>, não há relato de FAV como complicação da EGUS.

No entanto, quando são consideradas as outras técnicas minimamente invasivas, como endolaser e radiofrequência, casos de FAV são descritos na literatura como possível mecanismo fisiológico de recanalização<sup>19</sup>, bem como a concepção de recanalização de trombos sem causa aparente no sistema venoso superficial e profundo, com inflamação e neovascularização, gerando FAV<sup>20,21</sup>.

A presença de FAV na trombose venosa sem causa aparente sugere que o seu achado em veias submetidas ao tratamento ablativo não foram efetivamente tratadas e sim, induzidas à trombose nos segmentos tratados<sup>20</sup>. Modelos animais e estudos histopatológicos futuros podem auxiliar no entendimento do papel das fistulas.

Não há descrição na literatura médica em língua inglesa de achado ecográfico de FAV após o tratamento do refluxo troncular de veias safenas por meio de EGUS. A descrição desse caso parece corroborar os dados descritos na literatura acerca das publicações sobre recanalização, em que os mecanismos inflamatórios e de neovascularização atuam em áreas de trombos induzidos, e não de tratamento efetivo<sup>18</sup>.

As novas técnicas têm trazido à luz complicações pós-procedimento inusitadas, que não eram descritas com a técnica clássica de fleboexatção. O relato desse caso aponta para a necessidade constante de vigilância ecográfica dos tratamentos ditos minimamente invasivos, tanto para detecção precoce de recanalizações, quanto para a documentação de achados que venham contribuir para o melhor entendimento do comportamento a longo prazo dessas novas modalidades terapêuticas.

## REFERÊNCIAS

- Silva MC. Chronic venous insufficiency of the lower limbs and its socio-economic significance. *Int Angiol.* 1991;10(3):152-7. PMID:1765717.
- Wright D, Gobin JP, Bradbury AW, et al. Varisolve® polidocanol microfoam compared with surgery or sclerotherapy in the management of varicose veins in the presence of trunk vein incompetence: European randomized controlled trial. *Phlebology.* 2006;21(4):180-90. <http://dx.doi.org/10.1258/026835506779115807>.
- Guidelines/Outcomes Committee, Task Force. Guidelines of care for sclerotherapy treatment of varicose and telangiectatic leg veins. *J Am Acad Dermatol.* 1996;34(3):523-8. [http://dx.doi.org/10.1016/S0190-9622\(96\)90467-3](http://dx.doi.org/10.1016/S0190-9622(96)90467-3). PMID:8609276.
- Belcaro G, Cesarone MR, Di Renzo A, et al. Foam-sclerotherapy, surgery, sclerotherapy, and combined treatment for varicose veins: a 10-year, prospective, randomized, controlled, trial (VEDICO trial). *Angiology.* 2003;54(3):307-15. <http://dx.doi.org/10.1177/000331970305400306>. PMID:12785023.
- Tessari L, Cavezzi A, Frullini A. Preliminary experience with a new sclerosing foam in the treatment of varicose veins. *Dermatol Surg.* 2001;27(1):58-60. PMID:11231246.
- Rabe E, Breu FX, Cavezzi A, et al. European guidelines for sclerotherapy in chronic venous disorders. *Phlebology.* 2014;29(6):338-54. <http://dx.doi.org/10.1177/0268355513483280>. PMID:23559590.
- Darwood RJ, Gough MJ. Endovenous laser treatment for uncomplicated varicose veins. *Phlebology.* 2009;24(Supl 1):50-61. <http://dx.doi.org/10.1258/phleb.2009.09s006>. PMID:19307441.
- Gohel MS, Davies AH. Radiofrequency ablation for uncomplicated varicose veins. *Phlebology.* 2009;24(Supl 1):42-9. <http://dx.doi.org/10.1258/phleb.2009.09s005>. PMID:19307440.
- Smith PC. Foam and liquid sclerotherapy for varicose veins. *Phlebology.* 2009;24(Supl 1):62-72. <http://dx.doi.org/10.1258/phleb.2009.09s007>. PMID:19307442.
- Proebstle TM, Vago B, Alm J, Göckeritz O, Lebard C, Pichot O. Treatment of the incompetent great saphenous vein by endovenous radiofrequency powered segmental thermal ablation: first clinical experience. *J Vasc Surg.* 2008;47(1):151-6. <http://dx.doi.org/10.1016/j.jvs.2007.08.056>. PMID:18178468.
- Figueiredo M, Araújo SP, Penha-Silva N. Microfoam ultrasound-guided sclerotherapy in primary trunk varicose veins. *J Vasc Bras.* 2006;5(3):177-83. <http://dx.doi.org/10.1590/S1677-54492006000300005>.
- Silva MAM, Burihan MC, Barros OC, Nasser F, Ingrid JC, Nesar A. Resultados do tratamento da insuficiência venosa crônica grave com espuma de polidocanol guiada por ultrassom. *J Vasc Bras.* 2012;11(3):206-11. <http://dx.doi.org/10.1590/S1677-54492012000300007>.
- Coelho Neto F, Araújo GR, Kessler IM, Amorim RF, Falcão DP. Treatment of severe chronic venous insufficiency with ultrasound-guided foam sclerotherapy: a two-year series in a single center in Brazil. *Phlebology.* 2015;30(2):113-8. <http://dx.doi.org/10.1177/0268355513517225>. PMID: 24335090.
- National Institute for Clinical Excellence [site na Internet]. Interventional procedures overview of ultrasound guided foam sclerotherapy for varicose veins. London: NICE; 2004 [citado 2006 set 26]. <http://guidance.nice.org.uk/download.aspx?o=ip244overview>.
- Guex JJ, Allaert FA, Gillet JL, Chleir F. Immediate and midterm complications of sclerotherapy: report of a prospective multicenter registry of 12,173 sclerotherapy sessions. *Dermatol Surg.* 2005;31(2):123-8, discussion 128. <http://dx.doi.org/10.1097/00042728-200502000-00001>. PMID:15762201.
- Weiss RA, Weiss MA. Incidence of side effects in the treatment of telangiectasias by compression sclerotherapy: hypertonic saline vs. polidocanol. *J Dermatol Surg Oncol.* 1990;16(9):800-4. <http://dx.doi.org/10.1111/j.1524-4725.1990.tb01563.x>. PMID:2398199.
- Cavezzi A, Parsi K. Complications of foam sclerotherapy. *Phlebology.* 2012;27(Supl 1):46-51. <http://dx.doi.org/10.1258/phleb.2012.012S09>. PMID:22312067.
- Jia X, Mowatt G, Burr JM, Cassar K, Cook J, Fraser C. Systematic review of foam sclerotherapy for varicose veins. *Br J Surg.* 2007;94(8):925-36. <http://dx.doi.org/10.1002/bjs.5891>. PMID:17636511.
- Labropoulos N, Bhatti A, Leon L, Borge M, Rodriguez H, Kalman P. Neovascularization after great saphenous vein ablation. *Eur J Vasc Endovasc Surg.* 2006;31(2):219-22. <http://dx.doi.org/10.1016/j.ejvs.2005.06.030>. PMID:16099695.
- Labropoulos N, Bhatti AF, Amaral S, et al. Neovascularization in acute venous thrombosis. *J Vasc Surg.* 2005;42(3):515-8. <http://dx.doi.org/10.1016/j.jvs.2005.05.036>. PMID:16171599.
- Barros FS, Pontes SM, Silva WP, et al. Arteriovenous fistula in deep venous thrombosis identified by color-flow Doppler ultrasonography. *J Vasc Bras.* 2006;5(3):224-8.

### Correspondência

Felipe Coelho Neto  
Centro Médico Julio Adnet  
SEPS 709/909, salas 419-422, bloco A  
CEP 70100-360 - Brasília (DF), Brasil  
Tel.: (61) 33281940  
E-mail: contato@drfelipecoelho.com.br

### Informações sobre os autores

FCN – Cirurgião Vascular do Serviço de Cirurgia Vascular do Hospital Regional da Asa Norte; Mestre em Ciências Médicas pela Universidade de Brasília (UnB).  
IMK – Mestre e Doutora em Ciências Médicas pela Universidade de Brasília (UnB).  
GRA – Cirurgião Vascular do Serviço de Cirurgia Vascular do Hospital Regional da Asa Norte.

### Contribuições dos autores

Concepção e desenho do estudo: FCN  
Análise e interpretação dos dados: FCN, GRA  
Coleta de dados: FCN  
Redação do artigo: FCN, IMK  
Revisão crítica do texto: FCN, IMK  
Aprovação final do artigo\*: FCN, GRA, IMK  
Análise estatística: N/A  
Responsabilidade geral pelo estudo: FCN

\*Todos os autores leram e aprovaram a versão final submetida ao J Vasc Bras.